БИШКЕКСКИЙ НАУЧНО – ИССЛЕДОВАТЕЛЬСКИЙ ЦЕНТР
ТРАВМАТОЛОГИИ И ОРТОПЕДИИ

ТРАВМАТОЛОГИЯ И ОРТОПЕДИЯ ЦЕНТРАЛЬНОЙ АЗИИ

Научно-практический журнал

6/2018

ГЛАВНЫЙ РЕДАКТОР

Академик НАН КР ДЖУМАБЕКОВ С.А.

РЕДАКЦИОННАЯ КОЛЛЕГИЯ

Сулайманов Ж.Д.(зам.главного редактора), Кулиев Б.С. (ответственный секретарь),Кубатбеков А.А., Исаков Б.Ж., Анаркулов Б.С., Кудайкулов М.П., Калчаев Б.Н., Садыков Э.С., Сабыралиев М.К.

РЕДАКЦИОННЫЙ СОВЕТ

Миронов С.П. (Москва), Батпенов Н.Ж.(Астана), Азизов М.Ж. (Ташкент), Разоков А.А.(Душанбе), Вердиев В.Г. (Баку), Тихилов Р.Н. (Санкт Петербург), Садовой М.А. (Новосибирск), Котельников Г.П. (Самара), Загородний Н.В. (Москва), Корж Н.А. (Киев), Белецкий А.В. (Минск), Ахтямов И.Ф. (Казань), Минасов Б.Ш. (Уфа), Геринг Э.Я. (Германия)

ТЕХНИЧЕСКИЕ РЕДАКТОРЫ

Шамбетов Ж.З., Назарбек кызы Н.

Адрес редакции: 720047, г. Бишкек, ул. Кривоносова 206

Бишкекский научно-исследовательский центр травматологии и ортопедии

Тел: +996312211772, +996312555782

E-mail: bnicto@dz.gov.kg

www.nicto.kg

Журнал зарегистрирован в Министерстве Юстиции Кыргызской Республики
Регистрационное свидетельство №2118 от 31 июля 2015 года

ГЛАВА I. ПРОБЛЕМЫ ЛЕЧЕНИЯ БОЛЬНЫХ С ОСТРЫМИ ПОВРЕЖДЕНИЯМИ КОСТЕЙ, СУСТАВОВ, СУХОЖИЛИЙ, НЕРВОВ КОНЕЧНОСТЕЙ.

ОСОБЕННОСТИ ОСТЕОСИНТЕЗА ПЕРЕЛОМА ЛУЧА В ТИПИЧНОМ МЕСТЕ ПО ДЖУМАБЕКОВУ С.А.

ДЖУМАБЕКОВ С.А., АНАРКУЛОВ Б.С., ЖУНУСОВ Б.Ж., РОМЕНСКИЙ К.Н., САРЫМСАКОВ Т.Б., ШАРШЕНОВ Ж.А., НИЯЗАЛИЕВ Н.К.

Бишкекский научно-исследовательский центр травматологии и ортопедии Кыргызской Республики

Резюме: Нами были проанализированы результаты лечения больных с переломом дистального метоэпифиза лучевой кости новым предложенным способом и традиционными методами остеосинтеза в БНИЦТО за 2018г. Общее число составило 28 больных.

Ключевые слова; перелом, лучевая кость, чрескостный остеосинтез, накостный остеосинтез.

PECULIARITIES OF OSTEOSYNTHESIS OF BEAM FRACTURE A TYPICAL PLACE BY JUMABEKOV S.A.

DJUMABEKOVS. A., ANARKULOVB.S., JUNUSOVB.J.,ROMENSKY K.N., SARYMSAKOVT.B., SHARSHENOV G.A.,NIYAZALIEV N.K.

Bishkek research centre for traumatology and orthopedics, Republics of Kyrgyzstan

Summary: We have analyzed the results of operated patients with a fracture of the distal radius metaepiphysis with the new proposed method and the traditional methods of osteosynthesis in BRISTO for 2018. The total number was 28 cases.

Keywords; fracture, radius, transosseousosteosynthesis, plate osteosynthesis.

Введение. По данным отечественных авторов, данный вид переломов составляет около 33% от переломов длинных трубчатых костей и 60% от переломов костей предплечья [1,2,4]. Нестабильные и внутрисуставные переломы этой области составляют от 25,2% до 50% [3,8,9]. Вторичное смещение после консервативного лечения переломов дистального метаэпифиза лучевой кости часто возникает как ранний вид осложнения закрытой репозиции и гипсовой иммобилизации, составляет от 30% до 60% случаев [10].

В наше время для лечения нестабильных перелома лучевой кости в типичном месте, все шире используются оперативные методы лечения, среди которых можно выделить следуюшие: 1) Метод чрескожной фиксации спицами с последующей гипсовой иммобилизацией [7]. 2) Метод наружной фиксации (закрытая репозиция и остеосинтез с помощью аппаратов внешней фиксации различной модификации) [5]. 3) Метод внутренней фиксации (открытая репозиция и остеосинтез различными пластинами) [6].

Для выяснения характера и тяжести повреждения, установления точного диагноза были использованы следующие методы обследования: клинический и рентгенологический.

Предложенные методы лечения переломов лучевой кости типичном месте сопровождаются большим риском развития осложнений, связанных с длительным сроком иммобилизации при наружной фиксации и повреждением дорсальных сухожилий при внутренней фиксации дорсальными пластинами.

Таким образом, необходим малоинвазивный метод, при котором осуществляется достаточная фиксация отломков даже у пациентов с остеопорозом.

Цель исследования: Улучшить результаты лечения нестабильных переломов дистального метаэпифиза лучевой кости и снижения числа осложнений за счет предложенного нами метода остеосинтеза.

Материалы и методы исследования. В клинике БНИЦТО в отделении экстренной медицинской помощи (ОЭМП), за 2018г. прооперированы предложенным способом 16 больных и 12 пациентов традиционными методами (аппаратом Илизарова и накостный остеосинтез пластиной) с переломом дистального метаэпифиза лучевой кости (таблица №1).В большинстве случаев в основной группе получены хорошие (57,15%) ближайшие и отдаленные анатомо-функциональные результаты, изученные в сроки от 1-го месяца до 3 мес.

Таблица 1 - Виды остеосинтеза у пациентов основной и контрольной группы (n = 28)

Давность полученной травмы	Основная группа, n =16		Контрольная группа, n =12		Всего, n =28	
	абс.ч	%	абс.ч	%	абс.ч	%
чрескожная фиксация спицами	16	57.15	-	-	16	57.15
наружная фиксация	-	-	9	32.15	9	32.15
внутренняя фиксация	-	-	3	10.7	3	10.7
Итого:	16	57.15	12	42.85	28	100,0

Всем больным после операции в течение реабилитационного периода произведена стандартная рентгенография и клиническое локальное исследование. Результаты оперативных лечений оценены по стандартизированной оценке исходов (СОИ-1), которые представлены в таблице №2.

Результаты и обсуждение.

Таблица 2.- Результаты остеосинтеза в сроки 3мес. по СОИ-1 (n = 28)

Результаты лечения (в баллах)	Основная группа		Контрольная группа				Всего	
			Внешняя фиксация		Внутренняя фиксация			
	абс.ч	%	абс.ч	%	абс.ч	%	абс.ч	%
Хорошие(85-100)	15	53.6	6	21.4	1	3.6	22	78.6
Удовлетворительные(71-85)	1	3.6	3	10.7	1	3.6	5	17.8
Неудовлетворительные(-ниже 70)	-	-	-	-	1	3.6	1	3.6
Итого:	16	57.2	9	32.1	3	10.8	28	100,0

Удовлетворительный результат (3.6%)в основной группе связан с местным воспалением мягких тканей вокруг спиц, которое купировалось на девятые сутки после операции. Похожие случаи (10.7%) наблюдались и в контрольных группах, которые сопровождались поверхностными воспалениями и выраженным дискомфортом.

Не удовлетворительный результат (3.6%) в третей группе связан с выраженной контрактурой в лучезапястном суставе после операции остеосинтеза накостной пластиной. Данное время больной наблюдается в реабилитационном центре г. Бишкек.

Выводы.

Неудовлетворительный результат лечения и неадекватный подход к выбору метода лечения приводят к развитию осложнений, снижению трудоспособности и к инвалидизации, учитывая, что большую часть больных составляют люди трудоспособного возраста, что в

свою очередь приводит к медико-экономическому ущербу как самим больным, так и государству.

Сравнительная оценка традиционного оостеосинтеза и остеосинтеза по новой методике переломов луча в типичном месте показали преимущество последнего, что позволило значительно снизить частоту осложнения и улучшить результаты лечения.

Литература.

1. Абакумов В.И.Корригирующая остеотомия с костной пластикой при неправильно сросшихся переломах лучевой кости // Тез. докл. VII съезда травматологов-ортопедов России.- Новосибирск, 2002.Т. 1.-С. 19.

2. Белова А.Н., Буйлова Т.В., Булюбаш И.Д. и соавт. Шкалы, тесты и опросники в медицинской реабилитации.- М.: Антидор, 2002 г. — 440 с.

3. Бондаренко Е.А. Методы дистракции при лечении переломов дистального метаэпифиза лучевой кости// автореф. Дисс. .канд. мед. паук. М, 2001.- 19 с.

4. Юлов В.В. Оптимизация лечения переломов дистального отдела костей предплечья: Автореф. дисс. . канд. мед. наук.- М., 2006.- 26 с.

5. Охотский В.П., Чернавский В.А., Абдулхабиров М.А. Лечение переломов дистального эпиметафиза лучевой кости // Новые решения актуальных проблем в травматологии и ортопедии (избранное).- М.: Эликта, 2001.- С. 75-84.

6. Bucholz, Robert W.; Heckman, James D.; Court-Brown, Charles M; Fractures of the Distal radius and Ulna // Rockwood & Green's Fractures in Adults, 6th Edition.- 2006,- P. 919,920.

7. Chiang PA, Roach S, Baratz ME. Failure of a retinacular flap to prevent dorsal wrist pain after titanium Pi plate fixation of distal radius fractures // J Hand Surg Am.- 2002.- Vol.27.- P.724-8.

8. Douthit JD. Volar Plating of Dorsally comminuted Fractures of the Distal Radius: A 6-year study // Am J Othop.- 2005.- Vol. XXXIV.-P. 140-147.

9. Drobetz H, Kutscha-Lissberg E. Osteosynthesis of distal radial fractures with a volar locking screw plate system // IntOrthop.- 2003.-Vol.27.- P.l-6.

10. Fritz T, Wersching D, Klavora R, et al. Combined Kirschner wire fixation in the treatment of Colles fracture. A prospective, controlled trial // Arch Orthop Trauma Surg.- 1999- Vol.119(3-4).- P. 171-8.

ОСТЕОСИНТЕЗ ПЕРЕЛОМА ДИСТАЛЬНОГО МЕТАЭПИФИЗА ЛУЧЕВОЙ КОСТИ ПО ДЖУМАБЕКОВУ С.А.

ДЖУМАБЕКОВ С.А.,САРЫМСАКОВ Т.Б., НИЯЗАЛИЕВ Н.К.,ЖУНУСОВ Б.Ж.

Бишкекский научно-исследовательский центр травматологии и ортопедии Кыргызской Республики

Резюме: Разработан и внедряется в клиническую практику новый метод хирургического лечения перелома дистального метаэпифиза лучевой кости в отделении экстренной медицинской помощи при Бишкекском научно-исследовательском центре травматологии и ортопедии.

Ключевые слова; лучевая кость, перелом, репозиция, остеосинтез, спица.

OSTEOSYNTHESIS OF FRACTURE BREAST DISEAL METEEPIFISIS ON DZHUMABEKOV S.A.

DJUMABEKOVS. A., SARYMSAKOVT.B., NIYAZALIEV N.K., JUNUSOVB.J.

Bishkek research centre for traumatology and orthopedics, Republics of Kyrgyzstan

Summary: A new method for the surgical treatment of fracture of distal metoepiphysis of the radial bone in the department of emergency medical help at the Bishkek Research Center for Traumatology and Orthopedics has been developed and is being introduced into clinicalpractice.

Keywords; radial bone, fracture, reposition, osteosynthesis, spoke.

Введение.Переломы дистального метаэпифиза лучевой кости составляют до 15% от всех переломов конечностей. На переломы дистального конца лучевой кости приходится 40-50% всех повреждений костей верхней конечности [3]. Пострадавшими являются как люди пожилого возраста, ведущие активный образ жизни, так и более молодые лица, подвергшиеся высокоэнергетической травме [4,5].

До 41,1% переломов костей скелета - переломы костей предплечья, из них 60-90% - переломы в области дистального метаэпифиза, или 33% среди всех переломов длинных трубчатых костей, что имеет значимое положение в структуре травматизма [1].25,2-41,4% переломов этой локализации приходится на внутрисуставные (сгибательные и разгибательные) [6].

В системе оказания медицинской помощи пострадавшим ведущее место принадлежит амбулаторной помощи, как наиболее массовой.

При этом, наблюдается высокий процент неудовлетворительных результатов 10,5-88,3% [1], из-за оскольчатого характера переломов. До 72% больных с переломами дистального метаэпифиза лучевой кости - лица трудоспособного возраста [2]. В 15-60% случаев повреждения области лучезапястного сустава становятся причиной длительной нетрудоспособности или стойкой инвалидности пострадавших. Это связано не только с тяжестью травмы, сложностью анатомического строения и тонкостью физиологических функций кисти, но и с большим числом ошибок, допускаемых при диагностике, выборе метода лечения и тактике послеоперационного ведения больных.

Анализ современного состояния этой проблемы подчеркивает актуальность дальнейших исследований, касающихся совершенствования существующих методов хирургического лечения и поиск новых более эффективных способов оперативного лечение перелома дистального конца лучевой кости.

Цель исследования.Улучшение результатов лечения больных с переломами дистального метаэпифиза лучевой кости.

Материалы и методы исследование. Будут изучены ближайшие и отдалённые результаты лечения переломов дистального метаэпифиза лучевой кости в отделении экстренной медицинской помощи в Бишкекском научно-исследовательском центре травматологии и ортопедии на основе современных представлений оценки качества лечения.

Применяется рентгенологический метод исследования.

При косопоперечных, оскольчатых переломах дистального конца лучевой кости и значительном смещением отломков, когда удержать отломки в гипсовой повязке в правильном положении затруднительно, показана чрескожная диафиксация двумя спицами. В условиях перевязочной с соблюдением правил асептики, после блокады места перелома и под местной анестезией раствором новокаина 1% -20.0 мл, после произведенной репозиции отломков помощники удерживают кисть и предплечье, а хирург чрескожно проводит две спицы в область анатомической табакерки: обе спицы проводятся параллельно, отступя на 0,5—1,0 см от суставного конца лучевой кости, — в косом направлении, под углом 60—65° к оси лучевой кости через метафиз, плоскость перелома и оба кортикальных слоя лучевой кости.

После клинического и рентгенологического контроля спицы скусывают под кожей. Дополнительно накладывают тыльную гипсовую лонгету в положении умеренного разгибания кисти. Через 2—3 нед гипсовую лонгету снимают на время проведения занятий ЛФК.

Результаты и обсуждение. Чрескожная

фиксация спицами нестабильных переломов дистального метаэпифиза лучевой кости позволяет восстановить анатомию лучевой кости, стабилизировать эти переломы, предотвращая вторичное смещение и начать раннюю разработку движений в лучезапястном суставе.

Разрабатываемая методика лечения больных с переломов дистального метаэпифиза лучевой кости позволят более дифференцированно подходить к выбору метода лечения, достигая этим лучших функциональных результатов, уменьшая реабилитационный период, снижая различного рода осложнения.

Таким образом, необходим малоинвазивный метод, при котором достаточная фиксация отломков предотвратит вероятность вторичного смещения и позволит пациентам начинать движения в лучезапястном суставе в ближайшие дни после остеосинтеза спицами, позволит предотвратить развитие осложнений и улучшить качество жизни пациентов в послеоперационном периоде.

Выводы:

1. Социальная значимость переломов дистального метаэпифиза лучевой кости определяется высоким удельным весом этих повреждений в структуре обращений по поводу травм, их ролью в диагностике остеопороза и длительными средними сроками временной нетрудоспособности.

4. Разрабатываемая методика остеосинтеза спицами позволяет стабильно фиксировать и предотвращать повторное смещение отломков, получать отличные и хорошие результаты лечения.

5. Проведение восстановительного лечения в амбулаторных условиях, под контролем методов функционального обследования является наиболее рациональной и эффективной формой реабилитации, так как способствует улучшению клинико-функциональных результатов и сокращению сроков временной нетрудоспособности.

Литература

1. Ардашев И.П. Хирургическое лечение переломов дистальногометоэпифиза лучевой кости / И.П. Ардашев, В.Н. Дроботов, А.В. Иванов и др. // Международный журнал прикладных и инструментальных исследований. – 2009. -№7. – С. 50-53.

2. Мензорова Н.В., Цветков А.И., Кузнецова Н.Л. Обоснование целесообразности использования функционального метода в лечении переломов лучевой кости в типичном месте // Травматология и ортопедия: современность и будущее. — М., 2003.-С. 264.

3. Nana, A. D. Plating of the distal Radius / A. D. Nana, D. M. Lichtman // J. Am. Akad. Orthop.Surg. 2005.- № 13. - P. 159-171.

4. Handoll, H. H. Surgical interventions for treatig distal radial fractures in adults / H. H. Handoll, R. Madhok // Cochrane. Database 3 yst Rev. 2003.- № 4. -CD003209.

5. Keller, M. Open reduction and internal fixation of distal radius sxtension fractures in women over 60 years of age with dorsal radius plate / M. Keller, R. Steiger// Hand chirmicrochirplastChir. 2006. - № 38. - P. 82-89.

6. Egol, H. Briding external fixation and Supplementary Kirschner wire fixation versus volar Locked pleating for unstable fractures of the distal radius / H. Egol, M. Walch, N. Tejwant // J. Bone and Joint Surg. - 2008. - № 90. -P. 1214-1221.

СОВРЕМЕННОЕ ЛЕЧЕНИЕ ПЕРЕЛОМОВ ПРОКСИМАЛЬНОГО ОТДЕЛА БЕДРА В КЫРГЫЗСКОЙ РЕСПУБЛИКЕ

(обзор литературы)

ДЖУМАБЕКОВ С.А., АНАРКУЛОВ Б.С., МАМАТАЛИЕВ А.А.

Бишкекский научно-исследовательский центр травматологии и ортопедии,
Ошская межобластная клиническая больница

Резюме. В этой статье мы провели краткий обзор современной литературы проблем лечения переломов проксимального отдела бедренной кости в Кыргызской республике за последние 20 лет.

MODERN TREATMENT OF FRACTURES OF THE PROXIMAL DEPTH OF THE THIGH IN THE KYRGYZ REPUBLIC (literature review)

DZHUMABEKOV S.A., ANARKULOV B.S., MAMATALIEV A.A.

Bishkek Scientific Research Center of Traumatology and Orthopedics, OshInterregionalClinicalHospital

Summary. In this article, we conducted a brief review of the current literature on the treatment of fractures of the proximal femur in the Kyrgyz Republic over the past 20 years.

Переломы вертельной зоны и их лечение (оперативное, консервативное) на сегодняшний день в современной травматологии не потеряли своей актуальности. Демографические изменения происшедшиев продолжительности жизни человека, а именно по данным некоторых авторов она увеличивается на 2% ежегодно [ВОЗ,2008], в пропорциональном количестве увеличивается количество лиц пожилого и старческого возраста, тем самым повышается прогнозируемый риск переломов данной локализации.

По данным Нацстаткома Кыргызской республики средняя продолжительность жизни в республике в 2016 году согласно представленным данным, у мужчин составляет 67,7 лет, у женщин - 74,8 года (табл. 1).

В 2015 году эти показатели составили 66,5 лет у мужчин и 74,5 лет у женщин.

Таблица 1 – Продолжительность жизни в КР

Год	2017	2016	2015
Мужчины	69,0	67,6	66,5
Женщины	76,0	74,8	74,5

В 2017 году ожидается на уровне 69,0 лет у мужчин и 76,0 лет у женщин [https://24.kg/vlast/44203_srednyaya_prodoljitelnost_jizni_mujchin_v_kyirgyizstane__69_let_jenschin__76/].

Тем самым на примере нашей республики мы отмечаем увеличение продолжительности жизни наших граждан.

Республиканский медико-информационный отдел МЗ КР отмечает, что ежегодно в стационары нашей республики обращаются более 32000 пациентов с различными повреждениями опорно-двигательного аппарата, из них более 30% получают оперативное лечение. По данным некоторых авторов переломы проксимального отдела бедра в структуре травматизма составляют 9-11% из всех переломов [КожокматовС.К., 1999; ДжумабековС.А., 2005; БегалиевА.А., 2005; АнаркуловБ.С., 2006].

В силу анатомических особенностей вертельной зоны по отношению шейки бедра (благоприятное кровоснабжение, шеечно-диафизарный угол, наличие надкостницы) осложнения в виде асептических некрозов головки бедра, ложных суставов, в этой локализации встречаются реже, чем при медиальных переломах бедренной кости. Но, coxa vara, несращения вертельной зоны в локализации латеральных переломов бедра до сегодняшнего времени остаются нерешенным вопросом [Лазарев С.Ф.,2009].

Несмотря на определенные успехи в лечении вертельных переломов бедренной кости процент неудовлетворительных исходов все же остается высоким [Ежов Ю.И. с соавт. 2002; Загалов С.Б. 2002; Лазарев А.Ф. с соавт., 2003; Lu Y.et al., 2001 и др.].

В представленном обзоре литературы мы попытались раскрыть последние тенденции оперативного лечения современных авторов в лечении латеральных переломов бедренной кости в Кыргызской республике.

С образованием независимости нашей республики (1992 г.), травматологическая помощь населению нашей республики так-

же претерпела некоторые изменения. Во времена СССР вся травматологическая служба Киргизской ССР, контролировалась со стороны Центрального института травматологии и ортопедии (г. Москва) МЗ СССР, но с обретением независимости нашей республики все функции автоматически передались Министерству здравоохранения (МЗ) Кыргызской Республики.

История развития травматологической помощи населению в нашей Республике насчитывает более 55 лет. Служба травматологии Кыргызстана, как и при бывшем СССР, до этого периода была в составе хирургической службы нашей страны. Кто и когда впервые произвел остеосинтез в Республике, мы не нашли ни в одной из публикаций. Возможно, это таится в архивах истории болезней Национального Госпиталя МЗ КР [Рожинский М.М.,1979].

Травматологическая служба как отдельная наука имеет свое начало с августа 1955 года, когда на базе Республиканского госпиталя в г. Фрунзе было открыто первое в республике ортопедическое отделение на 30 коек (зав. отд. В.С. Шарапов). А в 1958 году на базе отделения неотложной хирургии открытопервое в республике травматологическое отделение на 30 коек (зав. отд. проф. М.С. Знаменский).

Через год (1959 г.) на базе Киргосмединститута образовалась кафедра травматологии, ортопедии и экстремальной хирургии (зав. кафедрой профессор Д.М. Лабок).

В широком развитии травматологии в Кыргызстане, и расширении научных исследований в этой области большую роль сыграли: академик И.К. Ахунбаев, профессора Г.Л. Френкель, М.С. Знаменский, Л.Е. Рухман (1963-1969), Ш.А. Алиев (1969-1972), А.Д. Ли (1973-1979), М.М. Рожинский (1979-1990), С.К. Кожокматов (1990-2002) и С.А. Джумабеков (2002 г. по настоящее время) [Кожокматов С.К., 1979, 1999].

В Кыргызстане также остро стоит проблема лечения переломов проксимального отдела бедра. За последние 20 лет посвящено много работ, связанных с улучшением результатов оперативного лечения переломов проксимального отдела бедренной кости [Алавердов А.К.,1998; Кожокматов С.К.,1999; Бегалиев А.А.,2004; Князев И.А., 2004; Анаркулов Б.С.,2006; Казаков С.К., 2009; Калчаев Б.Н., 2012; Джумабеков С.А.,2014].

Князев И.А. (2004) представил результаты оперативного лечения медиальных переломов шейки бедра в Городской клинической больнице скорой медицинской помощи (ГКБ СМП) г. Бишкек за период 1997-2002 гг. у 166 больных. Пострадавших мужского пола было 64 (38,6%), женского - 102 (61,4%). Возраст больных варьировал от 20 до 82 лет. Основными причинами перелома шейки бедра явились бытовая (67,5%) и уличная (18,7%) травма. Третье место по частоте занимает дорожно-транспортная травма (10,8%). На долю производственного травматизма приходится 5 (3,0%) случаев.

Результаты оперативного лечения медиальных переломов шейки бедренной кости были изучены у всех 166 больных: при применении для остеосинтеза трехлопастного гвоздя у 86, спонгиозных винтов у 19, пучком спиц у 15, после первичного эндопротезирования головки и шейки бедра у 4, при остеосинтезе компрессирующим устройством у 42. Отдаленные результаты оперативного лечения медиальных переломов шейки бедренной кости были изучены у 135 (81,3%) больных в сроки от 1 года до 5 лет.

Автором при остеосинтезе трехлопастным гвоздем были получены хорошие результаты у 57,1%, удовлетворительные у 28,6%, неудовлетворительные у 14,3% больных, тогда как при использовании компрессирующего устройства собственной конструкции - соответственно 83,3%, 11,1%, и 5,6%.

Бегалиев А.А. (2006 г.) изучил результаты хирургического лечения больных с переломами вертельной области бедренной кости с применением основных видов фиксаторов, используемых в травматологии и ортопедии.

Автором впервые разработано, экспериментально испытано и внедрено в клиническую практику новое устройство для остеосинтеза переломов вертельной области (Кыргызпатент, патент на изобретение №590 от 30.09.2003 г.), а также отработана методика малотравматичной оперативной техники с использованием данного устройства. Экспе-

риментальные, механические исследования показали, что по устойчивости к статическим и динамическим нагрузкам разработанное автором новое устройство для стабильно-функционального остеосинтеза вертельных переломов бедренной кости не уступает аналогичным фиксаторам, широко используемым в травматологии и ортопедии. Оно позволяет исключить миграцию компрессирующих винтов и обеспечить постоянную компрессию между отломками, что делает возможным его использование при всех типах вертельных переломов бедренной кости.

Автор отметил, что при хирургическом лечении вертельных переломов бедренной кости с применением разработанного нового устройства для остеосинтеза, по сравнению с другими видами фиксаторов, в ближайшем послеоперационном периоде достоверно уменьшается количество послеоперационных осложнений - с 21,7% до 2,8%. Сроки госпитализации сокращаются в среднем на 12,0±1,3 койко-дней, а также имеется возможность проводить раннюю активизацию больных, в том числе пожилого и старческого возраста, включая ходьбу с дозированной нагрузкой на оперированную конечность, начиная со 2-3 дня после операции.

По данным клинико-функциональных исследований в отдаленном послеоперационном периоде при хирургическом лечении больных с вертельными переломами бедренной кости с применением предложенного фиксатора хорошие результаты составили - 72,2%, удовлетворительные -22,2%, неудовлетворительные - 5,6%. При применении других видов фиксаторов данные показатели были достоверно хуже и составили соответственно - 47,9%, 41,1%, 11,0%.

Анаркулов Б.С. (2006 г.) изучил результаты лечения 137 больных пролеченных с переломами вертельной области бедренной кости в Бишкекском научно-исследовательском центре травматологии и ортопедии, Кара-Бууринской, Бакай-Атинской территориальной больнице Таласской области, Ошской областной больнице и Кара Балтинской территориальной больнице Чуйской области за период с 2003 по 2006 годы. Мужчин было 59 больных (62.8 %), а женщин 35 (37,2 %) больных. По обстоятельству получения травмы преобладала травма, полученная при падении в быту - 79 человек (84%). Из этой группы больных, получили травму дома при падении со стула и с кровати – 17 пациентов, уличная травма при падении в область большого вертела имела место у 62. В результате транспортной травмы - 11 пострадавших (11,7 %) получили переломы вертельной области, среди них пешеходы – 9 больных. Производственную травму получили -2-е больных (2,1 %), спортивная травма отмечена у 2-х больных (2,1 %). Возраст больных колебался от 15 до 92 лет. Дооперационное пребывание больных в стационаре составило от 3 до 32 койко-дней, в среднем - 10,4±1,1. Количество послеоперационных койко-дней колебалось от 9 до 28 дней. Автором разработано устройство для фиксации вертельных переломов бедренной кости (патент Кыргызской Республики от 31.03.2005. №758). Из общего числа этих больных: 94 (68,6%) применено новое устройство для остеосинтеза переломов проксимального отдела бедренной кости (основная группа), 43 больным (31,2%), были применены аналоговые металлофиксаторы

Проведенный автором сравнительный анализ ближайших и отдаленных результатов оперативного лечения вертельных переломов бедренной кости с применением оригинальной новой конструкции и аналоговых металлофиксаторов за период от 6 месяцев до 3 лет показал, что у больных контрольной группы, где были применены аналоговые металлоконструкции, хорошие результаты получены у 17 больных- 39.5%, а в основной группе у 68 больных - 72,3%. Неудовлетворительные результаты в контрольной группе отмечены у 4 больных, что составил 9,5 % от общего числа оперированных больных, в то же время в основной группе неудовлетворительный результат получен у 1 больного, что составил 1,2% от общего числа.

Казаков С.К. (2009 г.) на наблюдении 179 больных с различной патологией тазобедренного сустава, находившихся на оперативном лечении в БНИЦТО в отделении патологии суставов с 2004 по 2007 годы показал результаты применения тотального эндопротезирования. Из общего числа оперированных, мужчин было 78 (43.6 %)

и женщин 101 (56.4 %). Средний возраст обследуемых больных составил – 52.5 лет. Среди обследуемых преобладали лица женского пола- 101 человек. Изолированные правосторонние поражения тазобедренного сустава выявлены у 92 человек, левосторонние у 76 человек и двухсторонние у 11. Среди всех пациентов преобладали больные с коксартрозом - 51 человек, на втором месте отмечены пациенты с АНГБК -47 и далее соответственно больные с дисплазией 42 и с переломом проксимальном отделе бедренной кости-39.

Ближайшие и отдаленные результаты отслежены у 164 человек, хорошие и удовлетворительный результаты получены у 94,5 % больных, неудовлетворительные составили 5,5 %.

Суеркулов Б.Т. (2017 г.) изучил медиальные переломы шейки бедренной кости у лиц пожилого и старческого возраста (локализация, морфология), остеосинтезы (винты, одно и биполярные гемипротезы) и их последствия - пролеченных в отделениях травматологии Бишкекского научно-исследовательского центра травматологии и ортопедии (БНИЦТО) с 2010 по 2016 гг. в количестве -168 больных. Наиболее большое количество травм были получено в быту – 158 (94,1%), на втором и третьем месте по – 4 (2,4%) пациента получили на уличных травмах и (гололед в зимнее время) в дорожно-транспортных происшествиях, травму тазобедренного сустава на производстве получили – 2 (1,1%) пациента. Первую группу составили пациенты с переломами шейки бедренной кости, которым выполняли остеосинтез винтами или накостной пластиной с спонгиозными винтами (n-58). Вторая группа представлена пациентами, которым выполнена -однополюсное гемипротезирование (n-57). Третья группа больных, которым проведена гемиартропластика тазобедренного сустава – биполярным гемипротезом (n-53).

Анализ поступивших в приемное отделение больных пожилого, старческого возраста и долгожителей показал, что более в 30% случаях от их общего количества отказываются от стационарного лечения. Причинами отказа являются, более 50% - сенильная деменция, 20% случаях - декомпенсированная сердечно-сосудистая недостаточность,15% ранее перенесенные инсульт головного мозга (геми и парапарез), 10 % пролежни, длительный постельный режим до получения травмы, 5% причины неизвестны.

Автор изучил результаты (n-168) больных с переломами шейки бедренной кости пролеченных в отделениях травматологии БНИЦТО в сроки от 1 года до 3-х лет. В сроки 6 мес. и более самое большое количество хороших и удовлетворительных результатов мы наблюдаем в группе одно и биполярного протезирования более 32 % от общего количества пострадавших.

Количество неудовлетворительных результатов в группе остеосинтеза спонгиозными винтами самое большое количество - 5 (3%), в группе однополюсного протезирования – 2 (1,2%) и в группе биполярного протезирования – 1 (0,6%) от общего количества наблюдаемой группы.

Лечение переломов проксимального отдела бедренной кости остается актуальной и до конца нерешенной гериатрической проблемой современной травматологии и ортопедии нашей республики.

Итак, мы провели обзор современной литературы посвященный оперативному лечению переломов проксимального отдела бедренной кости. Приведенные авторами цифры свидетельствуют о преимуществах, недостатках того или иного метода остеосинтеза. Но, факт остается фактом, что проблема лечения латеральных переломов бедренной кости есть и существуют, но свести их к минимуму является современной задачей травматологии.

Литература

1. АлафердовА,К. Технические и тактические решения для хирургических вмешательств при переломах бедренной кости: Автореф. дисс. ...канд.мед.наук: 14.00.22. – Фрунзе, 1986. – 14 с.

2. Анаркулов, Б. С. Оперативное лечение вертельных переломов бедренной кости [Текст]: автореф. дисс. ... канд. мед. наук.: 14.00.28 / Б. С. Анаркулов. - Бишкек, 2006. - 21с.

3. Анкин, Л.Н. Практическая травматоло-

гия. Европейские стандарты диагностики и лечения [Текст] / Л.Н.Анкин, Н.Л.Анкин // М.: Книга-плюс. - 2002 - С. 480.
4. Джумабеков, С.А. Биполярное эндопротезирование тазобедренного сустава при переломах шейки бедренной кости у лиц пожилого и старческого возраста [Текст] / [Б.Т. Суеркулов, С.А. Джумабеков, Э.А. Байгараев и др.] // Вестник КГМА. – Бишкек, 2015. - №1. – С.115-117.
5. Дюшеналиев Б.Б., Бегалиев А.А. Остеосинтез вертельных переломов бедренной кости оригинальным устройством // Травматология и ортопедия XXI века, Самара, 2006. том I. – С.133-134.
6. Загородний, Н.В. Компрессионный способ остеосинтеза при переломах шейки бедра[-Текст] / Н.В.Загородний // Вестник Российского университета дружбы народов. - 2005. -№1. - С.98-101.
7. Казаков С.К. / Тотальное эндопротезтрование при заболеваниях и повреждениях тазобедренного сустава[Текст] // «Известия национальной академии наук Кыргызской Республики». Бишкек-2009. Стр.80-81.
8. Князев И.А. Стабильный функциональный остеосинтез медиальных переломов шейки бедра компрессирующим устройством: - Автореф. дисс. ... канд.мед. наук : 14.00.22. – Бишкек, 2004. – 18 с.
9. Кожокматов, С.К. / Актовая речь - Бишкек – 1999 г. Стр. 3 -7/
10. Кожокматов, С.К. Кафедре травматологии, ортопедии и экстремальной хирургии Кыргызской Государственной медицинской академии – 40 лет [Текст] / С.К. Кожокматов, К.Т.Тазабеков, В.М. Мирджалилов // Актуальные вопросы травматологии и ортопедии. – Бишкек,1999. – С.4-13.
11.Лазарев, А.Ф. Особенности лечения переломов проксимального отдела бедренной кости и плечевой кости на фоне остеопороза [Текст] / А.Ф. Лазарев, С.С. Радионова, Э.И. Солод // II Российский конгресс по остеопорозу. - 2005. – Москва. – С – 128.
12. Лечение переломов шейки бедренной кости на современном этапе [Текст] / [Б.Т. Суеркулов, С.А. Джумабеков, Э.А. Байгараев и др.] // Вестник КГМА. – Бишкек,2013. - №4. – С. 103-105.
13. Суеркулов, Б.Т. Анализ результатов биполярного эндопротезирования при медиальных переломах бедренной кости у лиц старшего возраста [Текст] / С.А. Джумабеков, Б.С. Анаркулов, Б.Т. Суеркулов // Классика и инновации в травматологии и ортопедии. - Саратов,2016. - С. 87-90.
14. Lu Y, Genant HK, Shepherd J.et al. Classification of osteoporosis based on bone mineral densities // J. Bone Miner. Res. - 2001. - 16(5), May. - P. 901-910.

УЛГАЙГАН ЖАНА КАРЫ КУРАКТАГЫЛАРДЫН САН СӨӨК МОЮНЧАСЫНЫН СЫНЫГЫНДА ЖАМБАШ-САН МУУНУН ГЕМИАРТРОПЛАСТИКАЛООСУНУН ОРИГИНАЛДУУ ЫКМАСЫ

АНАРКУЛОВ Б.С., СУЕРКУЛОВ Б.Т.

Бишкек травматология жана ортопедия илим-изилдөө борбор, Бишкек ш.

Резюме.Бул иште Бишкек травматология жана ортопедия илимий изилдөө борборунда гемиартропластикалоонун оригиналдуу ыкмасынын баскычтары жана анын өзгөчөлүктөрү жөнүндө жазылган. Башка ыкмаларга салыштырмалуу артыкчылыктары; визуалдуу конролдоо, операциялоо учурунда хирургдун кыймылдашын жеңилдетет, жамбаш капсуласын кармоочторго карматууда кичине жаракаттуу, гемиартропластикалоодон кийин жамбаш-сан муун капсуласынын арткы бөлүгүн бекитүү, ал жамбаш-сан муундун өз ара тигилген капсуласын тоннель аркылуу өткөрүү тыгыз жана герметикалык аларды бекемдейт жана операциялоодон кийинки аралыкта люксациялаанышын (бертинүү) алдын алат.

Негизги сөздөр: сан сөөк моюнчасынын сынышы, улгайган жана кары курак, биполярдык эндопротез.

Resume. In this case the center of traumatology and orthopedics research gemiartroplastikaloonun original written about the stages of the method and its characteristics. The advantages compared to other methods; visual control, and makes it easier to move a surgeon during an operation, the hip capsule karmooçtorgo is simply too small to injury, after gemiartroplastikaloodon approval of part of the back of the thigh joint capsule, the capsule planted between hip-generation compact and hermetically through a tunnel and encourage them to post operatsiyaloodon distance.

Key words: bone cervical fracture, the elderly and old age, bipolar endoprotez.

Актуалдуулугу.Улгайган жана кары жашындагы адамдарда сан сөөгүнүн медиалдык сыныктары соңку мезгилдик травматологиянын актуалдуу көйгөйү болуп кала берүүдө [Марков А.А. и соавторы, 2010] жана улуу жаштагы топтор арасында жаракат структурасында 37%га чейин жетет [Антониади Ю.В. с соавт., 2010]. Жалпыга белгилүү болгондой, 60 жаштан жогору пациенттердин көпчүлүгү соматикалык коштолуучу оорулар менен жабыркайт. Дененин ички органдары жана системасынын түрдүү оорулардын дартын аныктоодо, жашы улуу адамдарда 87,6 - 99,2%да кездешет [Москалев, В.П., 2001; Николенко,В.К., 2001].Сан сөөк моюнчасынын сыныгы менен бейтаптардын өлүмдүүлүк көрсөткүчү популяциядагы өлүмдүүлүктүн орточо көрсөткүчүнөн математикалык накта жогору жана [BoschU., 2003] бул жаракат менен ички бейтапканалык өлүмдүүлүк 6% деңгээлинде байкалат. Консервативдик дарылоо ыкмасы эффективдүүлүгү төмөн деп эсептелет. Ошондуктан азыркы учурда операциялоо негизги ыкма болуп саналат, операциялоо жана консервативдик дарылоо жыйынтыктарын салыштырууда, операциялоодон кийин 6 айга чейин өлүмдүүлүк - 4.28%, ал эми консервативдик дарылоододон кийин – 32.2% көрсөткөн. Сан сөөк моюнчасынын сыныктары менен бейтаптарды дарылоо көйгөйү мамлекеттик зор маниге ээ [Миронов С.П., 2006].Сан сөөк моюнчасынын сыныгын остеосинтездөөдөн кийин жаман жыйынтыктардын көп саны, ошондой эле жакынкы жана алыскы аралыктарда кабылдоолордун өөрчүй башташы, хирургдарды жамбаш муунун эндопротездөөгө муктаж кылат. Бул көйгөйдү чечүүгө көптөгөн авторлор иштеп келишкен [Корнилов Н.В. кош авт.менен, 2000; Лазарев А.Ф. с соавт., 2003].

Ошону менен бирге, заманбап ортопедияда жамбаш муунун эндопротездөө өтө жаракаттуу операцияларга кирет. ошондуктан, жогоруда белгилегендей кесепети жок операцияны көтөрө алган, соматикалык сакталып калган пациенттер үчүн гана адилеттүү [Bosch, U., 2002; Heikkinen. T., 2002; VanDortmont., 2000].

Изилдөө максаты

Медиалдык сыныктарга жамбаш муундун гемиартропластикалоосунун кичине инвазивдүү антилюксациялык ыкмасын колдонуу менен улгайган жана кары жаш курагындагы адамдардын сан сөөгүнүн моюнчасы менен бейтаптарды хирургиялык дарылоо жыйынтыктарын жакшыртуу.

Гемиартропластикалоонун оригиналдуу ыкмасы.Жамбаш-сан мунунун гемиартропластикалоо ыкмасын аткаруу процессинде, айрым кемчиликтер жана операциялоо баскычында ишти чала аткарылгандык ачыкка чаккан. Биз аларды өзүнчө бөлдүк жана жамбаш-сан муунун гемиартопластикалоо баскычтарында жана моменттеринде кемчиликтерди издөө менен кайра иштеп чыгарууну көздөп, 2015-жылдын июнь айында протезди имплантациялоого жаңы ыкманы ойлоп чыгарууга КР №1753 патенти алынган. Негизги баскычтар:

- бейтапты операциялоо даярдыгынан кийин (өзүнө камтыйт: кечки клизма, операциялоо алдында 0,3 мл - 2850 МЕ анти Ха-факторду активдүүлүктө төмөнкү молекулярдуу гепаринди (ТМГ) жана операциялоого чейин 2 сааттта алдын алуу антибиотикотерапия (ПАБ) саюу, булар аткарылгандан кийин операциялоочу блокко жеткирилет. Бейтап капталынан, дени соо тарабына буту келтирилген абалда жатат (1-сүрөт).

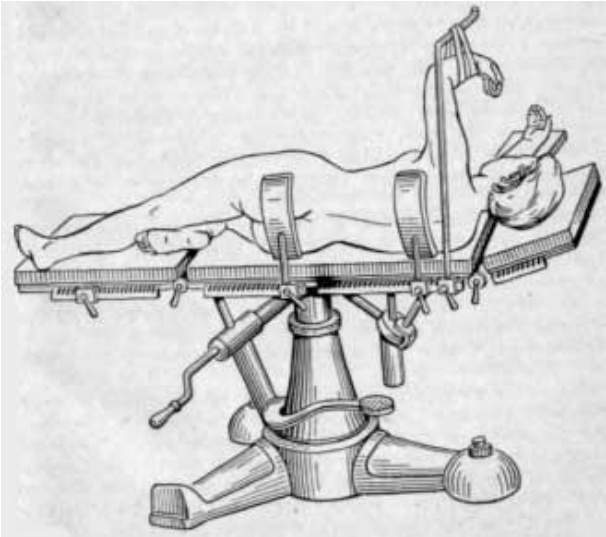

1-сүрөт. Бейтаптын капталынан жаткан абалы

- Анестезиологиялоо биздин учурда экт түрдө аткарылат (медициналык көрсөткүчтөрү боюнча):

А) Эндотрахеалдык наркоз - 37 учурунда %;

Б) Жүлүн-мээни анестезиялоо - 131 учурунда %.

- Операциялоочу жайды тазалоодон кийин, маркер менен негизги точкаларга жана ориентирлерге (чоң ийик башына, сандын туура каптал бетине жана кесүүгө багытталган жерге) багыттоочу белгилер коюлат (2-сүрөт).

2- сүрөт. Багыттоочу белгилер

- 10 см узундукта катмардуу кесүү, ийик башынын арткы четинен 1,5 см медиалдуурак жамбаш-сан муундун капсуласына чейин, б.а. жамбаш-сан муундун арты жагынан ачылат. Ийик башынын арткы 0,5-1,0 см четинен кетип жамбаш-сан муундун бардык узундугунда узатасынан тканды ачабыз жана этияттык менен санды ичи тарапка жылдырабыз (мында өтө кылдаттыкты сактоо керек, анткени сан сөөгүнүн ылдый тарабын ятрогендик жабыркатып алуу кооптуулугу бар), жана сан сөөгүнүн проксималдык бөлүгү визуалдуу ачылат. Ийик башынан жамбаш муундун капсуласын бөлгөндөн кийин, жамбаш сөөк чуңкурунун арткы четине чейин туурасынан ачабыз.

Мындайда операциялоочу хирургга толук бойдон сынган жерге чейин визуалдык көрүнүш ачылат. Капсуланын кесилген өйдөңкү жана ылдыйкы четинин ар бирин өзүнчө кармагыч менен карматабыз, ал башты алып салуу учурунда жана жамбаш сөөк чуңкуруна протезди тууралоодо, капсуланын жаракаттануусун төмөндөтөт (3-а-б сүрөт).

А)

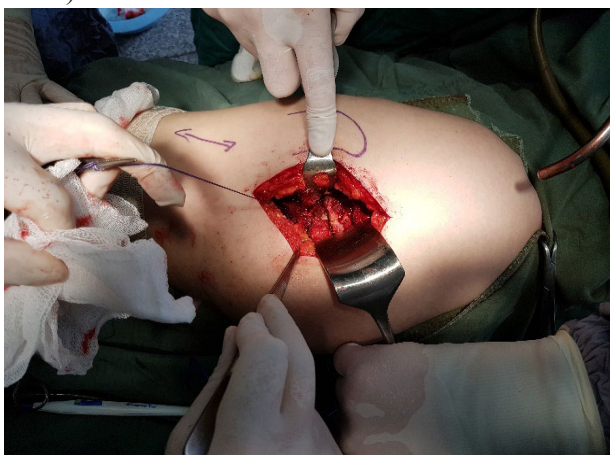

Б)

3-сүрөт. Жамбаш муундун капсуласын мобилизациялоо

-Жамбаш-сан муундун капсуласын штопор менен мобилизациялагандан (4-а сүрөт) кийин, сан сөөгүнүн башын кармоо менен айланасындагы ткандарды жабыркатпай акырындап сан сөөк башы алынат, өзүнчө штангенциркуль менен сан сөөк башынын өлчөмүн ченейбиз, ал протездин өлчөмүнө туура келип ылайык болуусу керек (5–б сүрөт).

А)

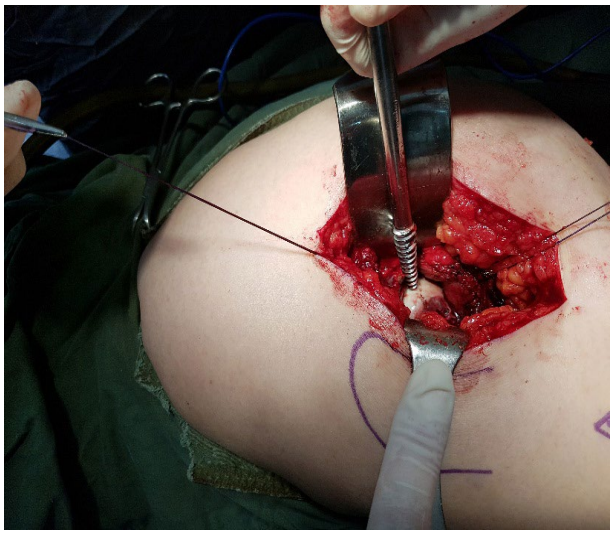

Б)

5-сүрөт. Сан сөөк башын алып салуу баскычтары

- сан сөөнүнүн башы алынгандан кийин сандын проксималдык бөлүгүн операциялык жаратка чыгаруу менен сандын максималдык ички ротациясын аткаруу керек. Бурагычдын жардамында (сан сөөк каналын кеңейтүүчү – рашпиль) сан каналын рашпиль менен өлчөмүнө жараша (ар бир бейтапка жекече өлчөмдө) акыркы тазалап, механикалык иштетүү жүргүзөбүз (6-а-сүрөт).

Протезди имплантациялоо үчүн сан сөөгүнө цементтик бекитүүнү колдонобуз. Эки компоненттүү цемент «BioFix1G» фирмасынын антибиотик менен колдонулат (6-б-сүрөт).

А)

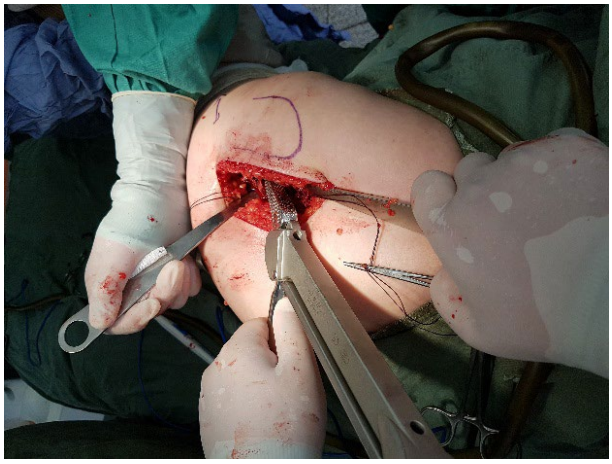

Б)

6-сүрөт Гемипротездөө баскычтары

- тиешелүү өлчөмдөгү протез сандын физиологиялык антеверсиясын эске алуу менен сан сөөгүнө имплантталат. Санды тууралоо. Капсула эки кармагычтын ортосунда бекитилет жана керектүү учурларда өзүнчө тигиштеп өзүнчө туннел аркылуу сандын проксималдык бөлүгүнүн тарак сымал сызыгына бекилет (30.06.2015-жылы КР №1753 патенти алынган) (7-сүрөт).

А)

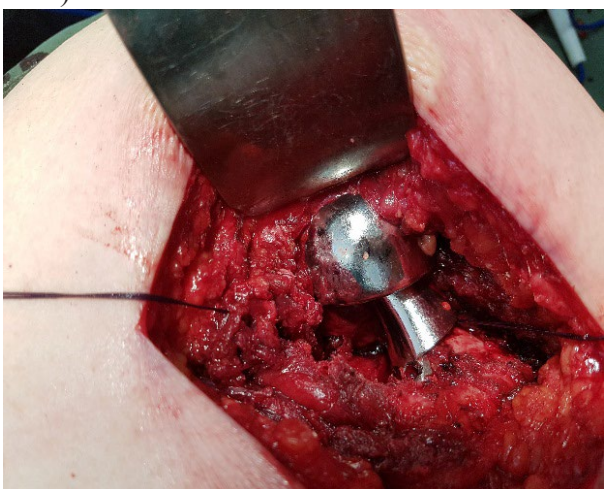

Б)

7- сүрөт. Жамбаш-сан муун капсуланын арткы бөлүгүн бекитүү

- Жарат антисептиктердин эритмеси меннен жуулат, жаратка катмардуу тигиштер тигилет. Асептикалык байланат.

Бейтапты горизонталдык абалда, гемодинамикасына жараша бөлүмгө же жандандыруу бөлүмүнө жаткырылат (8-сүрөт).

8-сүрөт. Операциялоодон кийинки аралыкта бейтапты жайгаштыруу

Госпиталдаштыруу жерине карабастан, люксацияны алдын алуу үчүн жана буттарды функционалдык абалга келтирүү үчүн буттарынын ортосуна атайын валик коюлат.

Биз иштеп чыгарган жамбаш-сан муундун арткы капсуласын бекитүү ыкмасы жеке өздүк материалдардын бардык учурларында колдонулган (n-110).

Интраоперациялык убакыт t - 41±8.3 мүнөт созулган, ишеним интервалы – 4,1 мүнөт.

Өздүк материалдагы топто бейтаптын стационарда жаткан орточо мөөнөтү 15,7±4,3 койка – күндөрү, ишеним интервалы – 2,2 койка күн түзгөн.

Мисал. Бейтап Д., 86 жашта. б/б №1911, бейтаптын өзүнүн жана анын жанында жандап жүргөн баласынын сөзүнүн айтымында түшкөнгө чейин 1 сутка мурун 18.02.2016 жылы үйүнүн ичинен кулоодон алган жана өздөрүнүн автоунаасы менен БТОИИБдин кайра жандандыруу бөлүмүнө жеткирилген. Сол жамбаш-сан муунунун ооруксунуусуна жана чектелишине, сол бутуна туралбай калуусуна даттанат. Ооруканага жаткырылгандан кийин рентген жасалган, анда сан сөөгүнүн моюнчасынын сынып жылуусу аныкталган. Пациентте сыныктан башка дагы коштолуучу ооруулардын патологиясы байкалган: Жүрөктүн коронардык ооруусу, стенокардия чыналуусу (NYHA), аортанын жана баштагы кан тамырлардын атеросклерозу.

Бейтап жаракат алардан мурун үйдүн ичинде жана үйдөн сырткары болжолу 700 метрге чейин таягы жок өзү басчу. Баардык текшерүүдөн өткөн сон, 30.06.2015 жылы №1753 ойлоп табылган ыкма патенти менен 26.02.2016 жылы жамбаш-сан муунун биполярдык эндопротездөө операциясы жасалган. Операциянын убакытысы 45 минута, ал эми кан кетүүсү 150 мл түзгөн. Бейтап операциядан кийин кайра БТОИИБдун травматология бөлүмүнө жеткирилген.

Үчүнчү күнү кроваттын кырына отургузулса, ал эми төртүнчү күнү ходуноктун жардамы менен операция болгон бутуна орточо күч берип баса баштаган. 12-күнү сунуштар менен үйүнө чыгарылган.

Жамбаш муунун түз проекциялык рентгенографиясы

Операцияга чейин

Операциядан кийин

Корутундулары:

- биринчиден, интраоперациялык артынан ачылган (10 см төмөн) визуалдуу контролду жана операциялоо кийлигишүү учурундагы хирургдун кыймылын жеңилдетет;

- экинчиден, башында узатасынан, андан кийин туурасынан жамбаш-сан муундун капсуласын ачуу жана аларды тарак сымал сызыкта кармоочтор менен карматуу кичине жаракаттуу жана сандын башын тууралоо учурунда, анын жамбаш-сан муун көңдөйүнө инвагинацияланышын алдын алат;

- үчүнчүдөн, гемиартропластикалоодон кийин жамбаш-сан муун капсуласынын арткы бөлүгүн бекитүү, ал жамбаш-сан муундун өз ара тигилген капсуласын тоннель аркылуу өткөрүү тыгыз жана герметикалык аларды бекемдейт жана операциялоодон кийинки аралыкта люксацияланышын (бертинүү) алдын алат.

- төртүнчүсүнөн, биз сунуштаган жамбаш-сан муундун капсуласын бекитүү ыкмасы колдонууда жөнөкөй, дарыгердин атайын дасыгуусун талап кылбайт, аткаруу техникасы боюнча кичине жаракаттуу, операцияланган буттун эрте калыбына келүүсүнө жана реабилитацияланышына түрткү берет.

Колдонулган адабияттардын тизмеси

1. *Bosch, U. Reduction and fixation of displaced fractures of the proximal femur / U.Bosch, Th.Schreiber, Ch.Krettek // Clin. Orthop. - 2002. - N.399 - P.59-71.*
2. *Bosch, U. MinimalinvasiveOsteosynthesedermedialenSchenkelhalsfrakturbeibetagtenPatienten / U.Bosch, Th.Schreiber, M.Skutek // Trauma und Berufskrankheit. - 2003. - № 1. - P.35-41.*
3. *Heikkinen, T. Hemiarthroplasty or osteosynthesis in cervical hip fractures: matched-pair analysis in 892 patients / T.Heikkinen, R.Wingstrand, J.Partanen // Arch. Orthop. Trauma Surg.- 2002.- Vol. 122 - N.3.- P. 143¬147.*
4. *Van Dortmont, L.M. Cannulated screws versus hemiarthroplasty for displaced intracapsular femoral neck fractures in demented patients / L.M.VanDortmont, C.M.Douw*

// Ann. Chir. Gynaecol. - 2000. - Vol. 89. - N.2. - P. 132-137.

5. *Антониади Ю.В., Черницын Д.Н., Жиряков Д.Л., Мукменов М.М., Зверев Ф.Н. Опыт лечения больных старшей возрастной группы с переломами шейки бедра // Илизаровские чтения: материалы Всерос. науч. практ. конф. - Курган, 2010. - С. 47-49.*
6. *Корнилов, Н.В. Состояние эндопротезирования крупных суставов в Российской Федерации / Н.В.Корнилов // Эндопротезирование крупных суставов: Матер, симпоз. - М. - 2000. - С. 49-52.*
7. *Лазарев А.Ф., Радионова С.С., Солод Э.И Особенности лечения переломов проксимального отдела бедренной кости и плечевой кости на фоне остеопороза. II Российский конгресс по остеопорозу. 2005.*
8. *Марков А.А., Сергеев К.С., Марченко С.А., Душин Д.В. Определение и сравнение стабильности фиксации погружных металлоконструкций, применяемых при переломах шейки бедра в экспериментальном исследовании // Илизаровские чтения: материалы Всерос. Науч. Практ. Конф. – Курган., 2010. - С. 228-229.*
9. *Миронов С.П. Остеопороз как медико-социальная проблема // Проблемы остеопороза в травматологии и ортопедии: М.. 2006. – С. 4.*
10. *Москалев, В.П. Медицинские и социальные проблемы эндопротезирования суставов конечностей / В.П.Москалев, Н.В.Корнилов, К.Р. Шапиро // СПб: Морсар -2001. - С. 148 - 150.*
11. *Николенко В.К., Насекин В.М., Дракин А.И., Бураченко Б.П. Военно-медицинский журнал. – 2000. – N5. – С. 24-28*

СТАБИЛЬНЫЙ ОСТЕОСИНТЕЗ ЗАДНЕГО КРАЯ БОЛЬШЕБЕРЦОВОЙ КОСТИ

ДЖУМАБЕКОВ С.А., НАСИРОВ У.И., НАЗИРОВ У.А.

Резюме: В данной научной работе представлены результаты хирургического лечения 69 больных с переломом заднего края дистального метаэпифиза большеберцовой кости. Из них 31-м больным произведено малоинвазивный стабильный остеосинтез заднего края дистального метаэпифиза большеберцовой кости канюлированным винтом, 38-м больным применено традиционная методика оперативного вмешательство.

Ключевые слова: задний край большеберцовой кости, перелом, конюлированный винт, малоинвазивный остеосинтез, электронно-оптический преоброзователь(ЭОП).

STABLE OSTEOSYNTHESIS OF THE POSTERIOR EDGE OF THE TIBIA

DZHUMABEKOV S.A., NASIROV U.I., NAZIROV U.A.

Summary: Results of surgical treatment of 69 patients with posterior pilon fracture are presented in this article. Mini invasive osteosynthesis of posterior pilon fracture. Were performed to by 31 patientscannulated screw, traditional surgical method were performed to 38 patients.

Key words: back edge of the tibia, break, cannulated screw, mini invasion osteosyntes, Electronic opticaltransformer (EOT).

Актуальность. Переломы лодыжек являются одной из самых распространенных травм скелета человека, составляя 20-22% от всех фрактур. Они относятся к тяжелым повреждениям, особенно и чаще всего при сочетании с переломом заднего

края большеберцовой кости (Павлов Д.В., Воробьев А.В., Алейников А.В., Новиков А.Е., 2009).

При этом нередко, даже при внимательном отношении специалиста, лечение приводит к инвалидности. Перелом заднего края (и значительно реже -переднего) большеберцовой кости практически всегда является компонентом переломов лодыжек и встречается в 30% таких повреждений («трехлодыжечные» переломы). Среди госпитализированных эта цифра может возрастать до 50% (Витько Н.К., Багиров А.Б., Буковская Ю.В., Зинин С.В 2000; Ключевский В. В.,-Миронов С.П., Черкес-Заде Д.Д 1999;Оганесян О. В., Коршунов А. В.,2002).

Сложные внутрисуставные повреждения дистального метаэпифиза большеберцовой кости составляют лишь 5-12% от всех повреждений голеностопного сустава. Однако по сложности лечения, количеству осложнений и неудовлетворительных исходов проблему лечения переломов этой локализации можно поставить на одно из первых мест (Хрупкин В.И. с соавт., 2005; Egol K.A., Dolan R., Koval K.J., 2000; Day G.A., Swanson C.E., Hulcombe B.G., 2001).

Изучение отдаленных результатов показывает, что неустраненное смещение заднего края большеберцовой кости дает наибольшее количество осложнений в виде деформирующего артроза и связанных с ним болей в суставе. Для неудовлетворительных результатов оперативного метода в целом характерна следующая структура: деформирующий артроз из-за неполной репозиции заднего края болыпеберцовой кости - 72%, как следствие трансартикулярного введения спиц - 16%; нагноение - 1% (Алейников А.А. с соавт., 2008).

В последние годы определилась тенденция к применению оперативных методик. Это позволило существенно, в 2-3 раза, сократить сроки стационарного лечения. В то же время неудовлетворительные результаты указывают на имеющиеся проблемы (Каралин А.Н., Раков Н.А., 2008).

Консервативное лечение повреждений с задне-маргинальным переломом большеберцовой кости часто приводит к неудовлетворительным функциональным результатам, что обусловлено остающимся смещением заднего края. В абсолютном большинстве случаев отсутствует эффект классического варианта закрытой одномоментной ручной или постепенной на вытяжении репозиции с тыльной флексией стопы, причины этого явления не исследованы. При проведении скелетного вытяжения, особенно у пожилых больных, часто возникают застойные пневмонии, сердечно-сосудистые осложнения, парезы кишечника и другие нарушения функции внутренних органов. Актуальным является и вопрос высокой стоимости длительной госпитализации (Городниченко А. И., Усков О. Н., Боровков В. Н.,2006).

Сложные повреждения голеностопного сустава являются не только причиной страданий и инвалидности людей, но также и важной социально-экономической проблемой. Дорогостоящее лечение переломов ложится тяжелым грузом на бюджет здравоохранения и государства (Брусенская Е.И., 2002).

Цель исследования: Разработать и внедрить малоинвазивный метод оперативного лечения при переломе заднего края дистального метаэпифиза большеберцовой кости.

Материалы и методы: За период с октября 2012г. по июнь 2018г. в БНИЦТО прооперировано 69 больных с переломом заднего края большеберцовой кости. Среди исследуемых 69 больных; мужчины 31(47.6%), и женщины 38(52.4%). В зависимости от проведенных операции, больные разделены на основную и контрольную группу. На контрольной группе 37 больных оперированы традиционными методами (задний край большеберцовой кости фиксируется открытым способом спицами и винтами). В основной группе 32 больных, которые оперированы предложенным нами способом. Возраст больных варировался от 16 до 67лет. Средний возраст больных составил 38,2 года.

С переломами внутренней лодыжки и заднего края большеберцовой кости с подвывихом стопы кнутри 9(28,12%), с переломами наружной лодыжки и заднего края большеберцовой кости с подвывихом стопы кнаружи 9(28,12%), трехлодыжечные переломы 13(40,62%), изолированный перелом заднего края большеберцовой кости с под-

вывихом стопы кзади 1(3,12%).

Методика операции.Операция выполняется под спинномозговой или общей анестезией. Положение больного на операционном столе: на животе. После соответствующей обработки операционного поля,под контролем электронно-оптического преобразователя (ЭОП) производится закрытая ручная репозиция с вправлением вывиха или подвывиха стопы.После этого проводится спица Киршнера с наружной стороны в направлении кнутри при этом прошивая отломок заднего края большеберцовой кости. Спица устанавливается на скобу, с помощью нее производится репозиция отломка заднего края большеберцовой кости в 3х проекциях. Все это контролируется под электронно-оптическим преобразователем. После репозиции отломка, предварительно прошиваем с помощью еще одной спицы проведенной по напралению сзади кпереди. Окончательно убедившись в удовлетворительной репозиции отломка по отношению к основной кости фиксируется канюлированным винтом который проводится по этой спице.Предварительно вокруг спицы делается надрез кожи скальпелем размером 0,4-0,5 см. Скоба и спицы удаляются. Накладывается асептическая повязка.

На основании проведенных клинических исследований доказана возможность и целесообразность ранней нагрузки на больную ногу. Все это способствует сокращению сроков восстановления функции конечности примерно в 2 раза по сравнению с другими консервативными методами лечения. Больные практически не нуждаются в социальной и медицинской реабилитации.Снижено количество осложнений в виде развития посттравматического артроза, и практически полностью исключен риск развития гнойных послеоперационных осложнений. Достигнуто снижение сроков стационарного лечения и сроков восстановления трудоспособности.Функциональный метод оперативного лечения переломов лодыжек доступен и не требует огромных затрат.

Выводы:

1. Разработанный способ оперативного лечения при переломе заднего края большеберцовой кости позволяет добиться точную репозицию и малотравматичной фиксацию костных фрагментов с полным восстановлением конгруэнтности в большеберцово-таранном суставе.

2. Данный метод является современным, надежным, менеетравматичным и доступным методом остеосинтеза, максимальное обездвиживание костных отломковзаднего края большеберцовой кости**.**

3. Оптимальным способом закрытого сопоставления заднего края большеберцовой кости у абсолютного большинства больных, с учетом вышеизложенного, является разработанная закрытая чрескожная управляемая инструментальная репозиция в положении подошвенной флексии стопы.

4. Применение созданной малоинвазивной методики оперативного лечения, в сравнении с общепринятыми подходами, позволяет снизить количество осложнений в виде развития посттравматического артроза и контрактур и практически полностью исключить риск развития гнойных послеоперационных осложнений.

Литература:

1. *Алейников А.В., Павлов Д.В., Воробьев А.В., Новиков А.Е. Ошибки и путипрофилактики их последствий при лечении переломов костей голени // Казанский медицинский журнал. 2009. Т.901. №6. С. 857-861*
2. *Витько Н.К., Багиров А.Б., Буковская Ю.В., Зинин С.В. Компьютерная томография в диагностике повреждений стопы и голеностопного сустава // Лечащий врач. — 2000. — № 2. — С. 61—64*
3. *Голубев В. Г., Кораблева Н. Н., Ондар В. С. Диагностика и лечение повреждений голеностопного сустава, осложненных посттравматическим флеботромбозом // Вестник травматологии и ортопедии. — 2002. №3. -С.79-82.*
4. *Городниченко А. И., Усков О. Н., Боровков В. Н. Метод чрескостного остеосинтеза в лечении переломов лодыжек // Материалы Первой международной конференции по хирургии стопы и голеностопного сустава в Москве. 2006. С.27.*
5. *Каралин А.Н., Раков Н.А. Оценка резуль-*

татов лечения тяжелых переломо-вывихов голеностопного сустава // 2-я международная конференция по хирургии стопы и голеностопного сустава. С.Петербург, 2008. - С. 112114.

6. *Ключевский В. В. Хирургия повреждений. ДИА-пресс. — Ярославль, 1999. С.644.*
7. *Оганесян О. В., Коршунов А. В., Применение модифицированного шарнирно-дистракционного аппарата при застарелых повреждениях голеностопного сустава и стопы. // Вестник травматологии и ортопедии им. Н. Н. Приорова. 2002. - № 3. - С. 83-87,*
8. *Хорошков С. Н. Функциональный консервативный метод лечения переломов лодыжек // Тезисы VII съезда травматологов-ортопедов России. Новосибирск, 2002. — С. 149-150.*
9. *Брусенская Е.И. Измерительное устройство для диагностики повреждений голеностопного сустава // Вестник травматологии и ортопедии. — 2002. -№1.- С. 72-75.*
10. *Распопова Е. А., Ударцев Е. Ю. Термометрия в диагностике повреждений голеностопного сустава // Вестник травматологии и ортопедии. 2002. -№3- С. 87-89.*
11. *Хрупкин В.И. с соавт., 2005; Egol K.A., Dolan R., Koval K.J., 2000; Day G.A., Swanson C.E., Hulcombe B.G., 2001.*

ТАКТИКА ЛЕЧЕНИЯ ПРИ ОТКРЫТЫХ ПЕРЕЛОМАХ ДИСТАЛЬНОГО ОТДЕЛА ПЛЕЧЕВОЙ КОСТИ ТИПА С (по классификации АО)

ДЖУМАБЕКОВ С.А., БОРУКЕЕВ А.К.

Бишкекский научно исследовательский центр травматологии и ортопедии.
г. Бишкек. Кыргызская Республика.

Резюме. В данной работе представлена тактика лечения больных в БНИЦТО при открытых переломах дистального отдела плечевой кости типа С по классификации АО. Всем больным с открытым переломом дистального отдела плечевой кости произведен остеосинтез аппаратами наружной фиксации в экстренном порядке. В последующем накостной пластиной, разработанным в БНИЦТО способом остеотомии локтевого отростка (Рационализаторское предложение №31/14).

Ключевые слова:открытый перелом, аппарат наружной фиксации, остеотомия, долото, накостная пластина.

TREATMENT TACTICS FOR OPEN FRACTURES OF THE DISTAL HUMERUS ACCORDING (to AO classification)

DJUMABEKOV S.A., BORUKEEV A.K.

Bishkek Scientific Research Center of Traumatology and Orthopedics
Bishkek. Kyrgyz Republic.

Summary. This paper presents the tactics of treating patients in the BNICTO with open fractures of the distal humerus type C according to the AO classification. All patients with open fractures of the distal humerus were osteosynthesized with an external fixation device on an emergency basis.Subsequently, the post-plate, developed in the BNICTO, method of osteotomy of the olecranon (rationalization proposal No. 31/14).

Keywords: open fracture, external fixation device, osteotomy, chisel, bone plate

Введение.Лечение больных с открытыми переломами костей скелета остается непростой задачей современной травматологии, особенно если повреждение носит тяжелый оскольчатый характер[1,3,5]. Сложность лечения таких больных связано анатомо-биомеханическими особенностями локтевого сустава. Учитывая всю сложность биомеханики и функции локтевого сустава, повреждения в области локтевого сустава требуют максимально точную репозицию для полноценного восстановления функции сустава [2,4]. При закрытых переломах перед врачом не стоит особая сложность при выборе тактики лечения. В отличие от них особую актуальность представляет лечение открытых переломов, так как зачастую кроме оскольчатого характера, они сопровождаются массивным повреждением мягких тканей, кровотечением, развитием компартмент-синдрома, длительным заживлением ран, замедленной консолидацией, гнойно-воспалительными осложнениями. Это вызвано зачастую высокоэнергетическим характером повреждения [3,5].

Цель и задачи исследования.Улучшить метод оперативного лечения при открытых переломах дистального отдела плеча, профилактика осложнении и раннее восстановление функции конечности.

Материалы и методы.В период с 2008-2015 гг. в БНИЦТО лечились 44 больных с внутрисуставными переломами дистального отдела плечевой кости. Возраст больных варьировал от 20 до 54 (37±0.5) лет. Из них мужчин 25 (56,81%), женщин 19 (43,19%). С открытым переломом 5 (11,36%) больных. Среди повреждений преобладали типС1,3 по классификации АО. Для открытых переломовплечевой кости использовали классификацию Gustileи Anderson [1].

Тактика оперативного метода лечения.Всем больным с открытыми переломами дистального отдела плечевой кости при поступлении накладывалась асептическая повязка на рану и иммобилизация конечности, производились рентгеновские снимки в стандартных двух проекциях.После предоперационной подготовки, выполнялась первичная хирургическая обработка и наложение аппаратов наружной фиксации, дренирование раны с приточно-отточной системой. Далее ежедневные перевязки, орошение раны через дренажные трубки раствором антисепка с антибиотиком (рис.1.а, б).

а

б

Рис.1. Наложение аппарата внешней фиксации больному с открытым переломом дистального отдела плечевой кости

По мере заживления раны снимали аппарат наружной фиксации и производили остеосинтез накостной пластиной (рис.2а,б). На оперативное лечение назначались больные, не имеющие тяжелых сопутствующих соматических заболевании, способные перенести необходимое анестезиологическое пособие, которое связано с относительно длительным пребыванием больного в вынужденном положении во время проведения операции

.

а

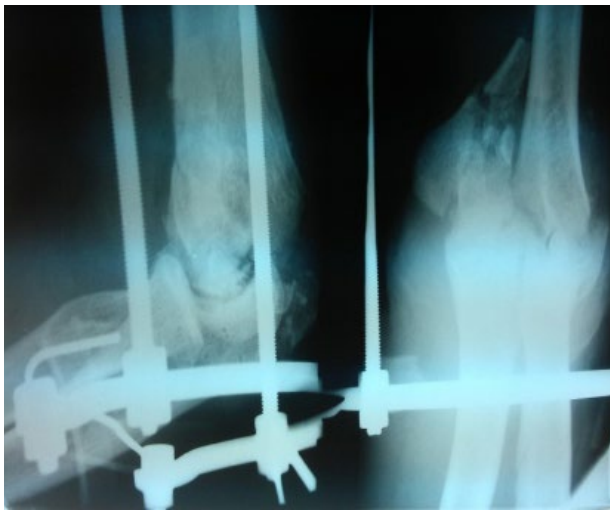

б

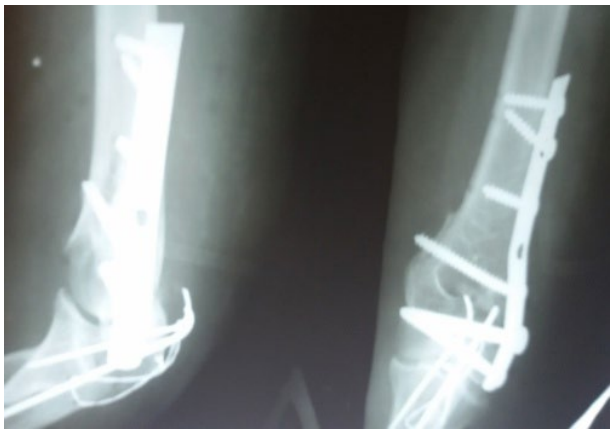

Рис.2. Рентгенограммы больного с открытым переломом дистального отдела плечевой кости

Клинический пример использования предложенного метода.Больной Б. 42 года и/б № 5490 поступил 05.06.15 с диагнозом: Открытый оскольчатый внутрисуставной-чрезнадмыщелковый перелом левой плечевой со смещением отломков. Закрытый перелом дна вертлужной впадины слева без смешения.

Поступил с жалобами на боль усиливающееся при незначительной физической нагрузке и ограничение движении, наличие раны в области локтевого сустава, кровотечение. Обстоятельства травмы: травму получил во время строительных работ. Упал с высоты 3х метров. Локально по наружной поверхности локтевого сустава имелась ушибленная рана, размером 5 на 3 см. В рану выступает проксимальный отломок плечевой кости.Больной был госпитализирован в отделение реанимации. После подготовки произведена операция - Первичная хирургическая обработка раны открытого перелома, наложение аппарата Илизарова с целью временной стабилизации отломков. Рана дренирована. Наложены провизорные швы. Рана зажила первичным натяжением. 20.06.15 г. произведен второй этап операции: Снятие аппарата Илизарова. Остеосинтез мыщелков плечевой кости 1/3 трубчатой накостной пластиной. Послеоперационный период протекал гладко. Рана зажила perprima. Выписан через 10 суток после операции, в удовлетворительном состоянии. Полученный результат лечения и функциональный результат был оценен как удовлетворительный.

Выводы:

1. Лечение открытых переломов дистального отдела плечевой кости является трудной задачей современной травматологии, из-за загрязнения раны, обширности повреждений, нарушения микроциркуляции и присоединения гнойно-воспалительного процесса.

2. Первичное применение погружного остеосинтеза несомненно может привести к гнойно-воспалительным осложнениям. Поэтому мы придерживаемся тактики, наложения аппаратов внешней фиксации до заживления раны открытого перелома, а в последующем применение погружного остеосинтеза, для полноценного восстановления функции локтевого сустава.

Литература.

1. *АнаркуловБ.С. Скелеттинузунсөөксыныктарынзаманбапдарылоо [Текст]: автореф. дис… д-ра. мед. наук: 14.00.22/Б.С. Анаркулов, С.А. Джумабеков. – Бишкек, 2014. -225 с.*
2. *Борукеев А.К. Способ остеотомии локтевого отростка при оперативном лечении переломов дистального отдела плечевой кости [Текст] / А.К. Борукеев // Вестник КГМА им. И.К. Ахунбаева, -Бишкек,2015. - №1. - С. 74-77.*
3. *Джумабеков С.А. Тактика лечения переломов дистального метапэпифиза плечевой кости в БНИЦТО [Текст] / С.А. Джумабеков, А.К. Борукеев// Цен-*

трально - Азиатский медицинский журнал. -Бишкек,2014. -№7. - С. 16-18.
4. *Гиршин С.Г. Клинические лекции по неотложной травматологии / С. Г. Гиршин. - М.: Азбука,2004. – С.98-117.*
5. *Тихилов Р.М., Ахмедов Б.А., Атаев А.Р. Остеосинтез пластинами с угловой стабильностью винтов в лечении огнестрельных переломов длинных костей конечностей // Травматология и ортопедия России. -2007. -№2. -С. 17-23.*

ПРИМЕНЕНИЕ АППАРАТОВ ВНЕШНЕЙ ФИКСАЦИИ ПРИ ПЕРЕЛОМАХ ДИСТАЛЬНОГО МЕТАЭПИФИЗА ЛУЧЕВОЙ КОСТИ

С.А. ДЖУМАБЕКОВ, А.Б. ИМАНАЛИЕВ, А.Р. КУДАЙБЕРДИЕВ

Бишкекский научно исследовательский центр травматологии и ортопедии. Кыргызстан, г. Бишкек

Резюме. Проведен анализ результатов лечения 37 больных с переломами дистального метаэпифиза лучевой кости. В результате лечения аппаратом Илизарова получен хороший результат у 78,3% больных данной патологией.

Ключевые слова:Переломы луча в типичном месте, репозиция, аппарат Илизарова

THE USE OF EXTERNAL FIXATION DEVICES IN FRACTURES OF DISTAL METAEPIPHYSIS OF THE RADIUS

S.A. DZHUMABEKOV, A.B. IMANALIEV, A.R. KUDAIBERDIEV

Bishkek Research Center for Traumatology and Orthopedics. Kyrgyzstan Bishkek

Summary. Analyzes of the results of treatment of 37 patients with fractures of the distal metaepiphysis of the radial bone were carried out. As a result of Ilizarov's treatment, a good result was obtained in 78.3% of patients with this pathology.

Keywords: Beam fractures in a typical place, reposition, apparatus Ilizarov

Переломы дистального метаэпифиза лучевой кости являются наиболее частым видом повреждения опорно-двигательного аппарата и составляют по данным ряда авторов 10-33% от числа всех переломов [1,4,5] или 59% от переломов костей предплечья [2,3,7]. По локализации и характерному механизму образования травмы данный вид повреждения в литературе чаще описывается как перелом лучевой кости в типичном месте. В 60-80% случаев типичных переломов лучевой кости одновременно происходит перелом шиловидного отростка локтевой кости [1,2,6]. Механизм возникновения травмы, жалобs больного, характерная штыкообразная деформация в совокупности с дополнительным рентгенологическим исследованием не представляют больших трудностей в диагностике данного вида повреждения. В свежих случаях лечение заключается в репозиции отломков под местной анестезией и иммобилизации гипсовой повязкой от основания пястно-фалангового сустава до локтевого сустава, с обязательным захватом предплечья на ¾ окружности. Применяемая в амбулаторных условиях методика ручной репозиции с последующей лечебной иммобилизацией гипсовыми лонгетами не обеспечивает благоприятных условий для сращения сложных переломов лучевой кости в типичном месте. При недостаточной иммобилизации, неправильном ведении пациента и несвоевременном рентгенологическом обследовании в процессе лечения, а чаще при оскольчатых внутрисуставных компрес-

сионных переломах метаэпифиза лучевой кости нередко наблюдаются вторичные смещения отломков. Часть плохих результатов связана с длительностью иммобилизации лучезапястного сустава, что особенно у пожилых больных, приводит к образованию контрактур, ограничивающих функцию кисти.

Цель работы. Определить наиболее оптимальную методику лечения сложных переломов дистального метаэпифиза лучевой кости, позволяющую восстановить конгруэнтность суставных поверхностей лучезапястного сустава, а также улучшение результатов лечения переломов дистального метаэпифиза лучевой кости.

Материалы и методы Данная работа основана на результатах оперативного лечения 37 больных с оскольчатыми внутрисуставными переломами, неправильно срастающимися компрессионными переломами дистального метаэпифиза лучевой кости, лечившихся в травматологических и ортопедическом отделении БНИЦТО за период 2013-2017 гг. Всем больным применен остеосинтез аппаратом Илизарова. Женщин было 26 (70,2%), мужчин 11 (29,8%), Причинами травм у 21 (56,7%) при падении с высоты собственного тела, у 11 (28,7%) в результате дорожно-транспортных происшествий, у 5 (13,5%) высотная травма. Больные по срокам распределены следующим образом: с двухнедельной давностью – 23, более трех недель – 4, более одного месяца – 10 больных. Всем оперированным пациентам был применен остеосинтез аппаратом Илизарова. Первично всем больным оказана помощь в травматологических пунктах, приемном отделении. Им проведена одномоментная ручная репозиция переломов луча в типичном месте с фиксацией в гипсовой повязке. В стационар эти пациенты обратились с вторичным смещением отломков или неправильными сращениями. В зависимости от срока и характера смещения костных отломков у 10 (27,1%) больным произведена корригирующая остеотомия, остальным у 27 (72,9%), удалось закрытым способом репонировать с последующим остеосинтезом и коррекцией аппаратом Илизарова. Аппарат Илизарова монтировали с учетом основных требований внеочагового чрескостного остеосинтеза. Операцию проводили под проводниковой анестезией, на границе средней трети или верхней трети предплечья первую спицу проводили во фронтальной плоскости через обе кости, вторую спицу перпендикулярно первой проводили только через лучевую кость. На спицах монтировали кольцо аппарата. Вторую спицу проводили в дистальном конце через II – V пястных костей монтировали на полукольце аппарата, затем кольцо и полукольцо соединяли тремя штангами, производилась дистракция, в 17 случаях проводили дополнительную спицу через дистальный конец лучевой кости для устранения смещения отломков с опорной площадкой, это создавало хорошую стабильность.

Результаты и их обсуждения

В послеоперационном периоде начиная со вторых суток после остеосинтеза больные начинали движения пальцев кисти, проверялась коррекция аппарата, у 9 больных сохранялось смещение, в связи с чем под местной анестезией проводили по одной спице через дистальный отломок лучевой кости, которую фиксировали на маленьком полукольце, монтировали на балках к основному аппарату с устранением смещения, у пятерых пациентов отмечено ограничение движения пальцев кисти, которое после занятия ЛФК и массажа устранялось полностью у 3 пациентов. Больных, оперированных без остеотомии выписывали на 3-4 сутки, тех у кого проводилась остеотомия выписывали позже, среднее пребывание больного на койке составило 4- 10 дней, у всех пациентов раны заживали первичным натяжением. Рентген контроль назначали через 10-14 дней, затем перед снятием аппарата при наличии хорошо выраженной консолидации. Воспалительных процессов мягких тканей вокруг спиц не наблюдалось. Отдаленные результаты учитывали по трехбалльной системе: хорошее, удовлетворительное, не удовлетворительное. Хорошие результаты выявлены у больных, у которых достигнуто точное анатомическое сопостав-

ление отломков, восстановлены прежний обьем движения в лучезапястном суставе и мышечная сила. Жалоб больные не имели. Удовлетворительные результаты лечения признаны у больных, периодически жалующихся на боли в области лучезапястного сустава, ограничение движений в нем и снижение мышечной силы. Рентгенологически определялось незначительное остаточное смещение. Неудовлетворительными считали результаты, если у больных не удавалось восстановить движение пальцев кисти с выраженным нейродистрофическим синдромом с отеком пальцев кисти, межфаланговых и лучезапястного сустава. Пострадавшие не могли выполнять прежнюю работу. Отдаленные результаты прослежены у 24 больных: хорошие отмечены у 29 (78,3%), удовлетворительные у 5 (13,5%), неудовлетворительные у 3 (8,1%) пациентов. У троих пациентов с неудовлетворительным исходом при первичном обращении в районную больницу, была наложена гипсовая лонгета без репозиции отломков, и они отмечают кроме этого сдавление гипсовой повязки, в результате чего развился нейродистрофический синдром.

Выводы

Таким образом, с целью предупреждения и своевременного выявления повторных смещений через 7- 10 суток после репозиции лучевой кости необходимо проводить обязательное контрольное рентгенологическое исследование и обращать внимание на жалобы больных об усилении болей в месте перелома. Боли усиливаются чаще всего после уменьшения отека мягких тканей вокруг сустава при внутрисуставных и оскольчатых переломах. Такого больного необходимо госпитализировать на оперативное лечение. Применение метода чрескостного остеосинтеза по Илизарову при данной патологии является достаточно эффективным.

Литература

1. *1. Антониади Ю.В., Черницын Д.Н. и др. Лечение больных с переломами дистального эпиметафиза лучевой кости. / Материалы научно- практической конференции с международным участием «Илизаровские чтения». г. Курган 8-10 июня 2011г.-С. 164-165.*
2. *2. Абильмажинов М.Т. Комплексное амбулаторное лечение при закрытых переломах лучевой кости в типичном месте: автореферат диссертации кандидата медицинских наук. – Астана, 2005.- 16с.*
3. *3. Вайнштейн В.Г., Кашкаров С.Е. Лечение закрытых внутрисуставных переломов и вывихов костей конечностей.- Л., Медицина, 1973. –С 96-106.*
4. *4. Семенкин О.М., Измалков С.Н. и др. Хирургическое лечение неправильно сросшихся переломов дистального метаэпифиза лучевой кости. / Сборник тезисов IX съезда травматологов- ортопедов России. г. Саратов 2010г. 15-17 сентябрь. Т1,- с.246-247.*
5. *5. Аль-Шорман М., Кавалерский Г.М., Петров Н.В. Осложнения при лечении переломов дистального метаэпифиза костей предплечья и пути их преодоления / Современные технологии в травматологии, ортопедии. Ошибки и осложнения - профилактика, лечение. Международный конгресс г. Москва 5-7 октября 2004- С.5.*
6. *6. Fernandez DL. Fractures of the distal radius: Operative treatment. Instr Course Led 1993;42:73*
7. *7. Hanel DP, Jones MP, Trumble TE. Wrist fractures. Orthop Clin North Am 2002, 33(1): 35.*

ХИРУРГИЧЕСКОЕ ЛЕЧЕНИЕ ПЕРЕЛОМОВ ДИСТАЛЬНОГО ОТДЕЛА БЕДРЕННОЙ КОСТИ ПРИ ПОЛИТРАВМЕ

ИМАНАЛИЕВ А.Б., ДЮШЕНАЛИЕВ Б.Б., ИМАНАЛИЕВ А.А.

Бишкекский научно-исследовательский центр травматологии и ортопедии
Бишкек, Кыргызстан

Резюме. На основании оперативного лечения 64 больных с политравмой определены показания, сроки проведения и методы оперативного лечения сложных оскольчатых переломов дистального отдела бедра. В сроки от 9 до 21 суток после травмы выполнялся остеосинтез накостными пластинами. При сочетании с переломами голени применялся аппарат Илизарова (16 операций). Отдаленные результаты в сроки от 10 месяцев до 2х лет прослежены у 48х больных. Отличным результат лечения признан в 17(35,4%) случаях, хорошим в 24(50,0%), удовлетворительным в 5(10,4%), не удовлетворительным в 2(4,2%).

Ключевые слова: перелом дистального отдела бедра, политравма, множественные и сочетанные повреждения, накостная пластина.

SURGICAL THE TREATMENT OF FRACTURES OF THE DISTAL PART OF THE THIGH IN POLYTRAUMA

IMANALIEV A.B., DUSHENALIEV B.B., IMANALIEV A.A.

Bishkek

Summary.Basing on the operative treatment of 64 patients with polytrauma, indications, terms and methods were determined for an operative treatment of complicated comminuted fractures of the distal femur. Within the period from 9 to 21 days after trauma, osteothynsesis with plates was made. When damages were combined with fractures of a shin, Ilizarov's apparatus was used (16 operation). Late fate within the period from 10 months up to 2 years was observed in 48 patients. Excellent treatment outcomes were noted in 17(35,4%) case, a good outcome was noted in 24 (50,0%), satisfactory – in 5 (10,4%), unsatisfactory – in 2 (4,2%).

Key words: fracture of the distal femur, polytrauma, multiple and combined fractures, plate

Введение

Переломы дистального отдела бедренной кости составляют, по данным разных авторов, от 4 до 7% всех переломов скелета [1,2,8]. Эти переломы являются наиболее трудными для лечения повреждений бедренной кости, что связано с их локализацией внутри и рядом с коленным суставом. При недостаточно точной репозиции и позднем начале функционального лечения исходом этих травм являются замедленная консолидация, гипостатические и трофические нарушения, деформация в зоне перелома [2,3]. До конца 80-х годов прошлого столетия лечение переломов дистального отдела бедренной кости проводилось методом скелетного вытяжения с последующей иммобилизацией гипсовой повязкой или с помощью традиционного остеосинтеза, чаще всего интрамедуллярным стержнем [3]. До недавнего времени частота плохих результатов лечения переломов дистального отдела бедра достигла 42-48% особенно при политравме [1,3,4]. Длительное вынужденное положение больного может привести к таким осложнениям, как пневмония, тромбоэмболия и др. Опасность этих осложнений наиболее высока у пострадавших с политравмой и пациентов старческого возраста [1,2]. Неудовлетворенность результатами лечения

побудили ученых к поиску новых подходов, к решению проблемы, а именно к разработке способов атравматичного остеосинтеза, обеспечивающих механическую стабильность сегмента и сохранение кровоснабжения отломков [5,6,7,8]. К последнему поколению миниинвазивным технологиям принадлежит система Liss-DF-Less invasive stabilization system. Distal femur [8,9]. Преимуществами этой системы являются сохранение васкуляризации кости, щадящее отношение к очагу перелома (фиксация пластины осуществляются вне зоны перелома), атравматичность хирургической техники (не скелетируются отломки и не травмируются мягкие ткани в области повреждения и, наконец, прочную угловую стабильность имплантата-системы (1,2,5,6). Однако эти системы не лишены недостатков. К недостаткам относятся сложность репозиции перед фиксацией, монокортикальная фиксация винтами создает нестабильность, из-за чего невозможна ранняя нагрузка на оперированную конечность а также ранняя разработка суставов [3]. Учитывая выше указанные факторы для оперативного лечения переломов дистального отдела бедра мы применяем титановые накостные пластины от малых до больших размеров [L, мм от 87-295], а также пластины с угловой стабильностью.

Материал и методы

В травматологических отделениях БНИЦТО за период с 2010 по 2017 г находилось на лечении 64 больных, всем им проводилось оперативное лечение. Возраст пациентов составлял от 16 до 88 лет (средний возраст 54 лет). Мужчин было 46 (62,5%), женщин 24 (37,5%). Преобладали лица трудоспособного возраста (72,8% – от 21 года до 50 лет). Причинами травмы являлись: дорожно-транспортные происшествия – 38 (59,4%) пострадавших, падения с высоты –17 (26,5%), прочие – 9 (14,1). Большинство пострадавших 37(62,7%) поступили в отделение реанимации в состоянии травматического шока. Перелом дистального отдела бедра сочетался с черепно мозговой травмой средней и тяжелой степени у 22 (37,2%) больных, с травмой грудной клетки у 11 (18,6%), с повреждениями органов брюшной полости у 2 (3,3%). У 19 (32,2%) пострадавших имелись множественные повреждения опорно-двигательного аппарата, в том числе у 6-перелом плеча, у 4 – предплечье, у 5 – костей таза, у 2 – ключицы, у 12 – голени, у 2 – надколенника, у 1 – перелом позвоночника без неврологических нарушений. При определении характера переломов мы пользовались классификацией АО (Мюллер М.Е., Алльговер М. 1996).

Табл.1. Типы переломов дистального отдела бедра по классификации АО у пострадавших с политравмой

Типы и группы перелома	Количество переломов	
	абс	%
A	23	35,9
A_1	9	14,0
A_2	8	13,5
A_3	6	9,3
B	10	15,7
B_1	3	4,6
B_2	4	6,7
B_3	3	5,0
C	31	48,4
C_1	4	6,2
C_2	9	15,2
C_3	12	18,7
Всего	64	100

Как видно из табл.1, из 64 переломов преобладали сложные переломы с повреждением суставной поверхности бедра (тип В и С – 64,1%). Переломы типа 33А диагностированы у 23 пациентов, 33В – у 10 и 33С – у 31.

В дооперационном периоде все пациенты находились на скелетном вытяжении, им проводилось полное клиническое, биохимическое обследование, а также лечение направленное на восстановление сочетанных повреждений (симптоматическое, дегидратационное, противовоспалительное). Основными показаниями к накостному остеосинтезу являлись: неконгруентность суставных поверхностей бедра, смещение костных отломков, необходимость ранних движений для предупреждения контрактуры коленного сустава. Готовя больного к выполнению накостного остеосинтеза желательно, чтобы нормализовались все показатели гомеостаза. Общее состояние больного удовлетворительное, температура тела нормальная; на ЭКГ – тахикардия не более 90 ударов в минуту; на обзорной рентгенограммах грудной клетки – легочные поля прозрачные, без очаговых воспалительных изменений. Гемоглобин крови должен быть не менее 90 – 100 г/л, эритроциты $3{,}5 \cdot 10^{12}$/л, лейкоциты – не более $9 \cdot 10^{9}$/л, СОЭ – не выше 35 мм/ч, общий белок не ниже 65 г/л, сахар в крови – 3,5 – 7,0 ммоль/л, калий – 3–4,5 ммоль/л, натрий – 130 – 145 ммоль/л. Операции были выполнены в сроки от 9 до 21 суток с момента получения травмы, в зависимости от общего состояния пациента.

Методы операции

Положение больного лежа на спине. Первичную репозицию отломков осуществляем путем мануальной тракции по оси. Перед операцией измеряем длину здоровой конечности, по результатам этих измерений определяем правильную длину травмированной конечности. По первичным рентгенограммам оцениваем вид перелома и определяем необходимую длину пластины и длины винтов. Доступы при внесуставных и внутрисуставных переломах различны. В первом случае доступ осуществлялся от бугорка наружного мыщелка бедра и выше в зависимости длины линии излома. При внутрисуставных переломах выполнялась парапателлярная латеральная артротомия и выше до нужного уровня, при этом легко вывихивается надколенник во внутрь, создается хороший обзор всей суставной поверхности бедра, проводится репозиция всех отломков, свободные фрагменты больших размеров фиксируем при помощи спонгиозных винтов для губчатой кости, затем устанавливаем накостную пластину придавая форму латеральной поверхности мыщелка бедра, мы предпочли дистальное отверстие пластины фиксировать болт – стяжкой, этот способ предотвращает миграцию всех остальных винтов при ранней разработке коленного сустава, в конце операции фасцию и связку сшиваем в положении сгибания в коленном суставе 165–170°, такая тактика является профилактическим мероприятием разгибательных контрактур коленного сустава, устанавливаем дренажную систему, рана послойно ушивается. Следует отметить, что операция от начала до конца проводится с гемостазом путем электрокоагуляции с наименьшим объемом кровопотерь. В раннем послеоперационном периоде проводим разработку движений оперированной конечности мануальным способом, с подкладыванием подколенной области ватно-марлевых валиков. Дренажи удаляли на 2-й или 3-й день. На 3-5 сутки разрешали ходьбу при помощи двух костылей без нагрузки на оперированную конечность, нагрузка допускалась через 3 месяца после операции.

Результаты и обсуждения

Результаты лечения изучены у 48 больных в срок от 10 месяцев до 2-х лет. Использовались клинические и рентгенологические методы контроля. При клиническом обследовании оценивали походку, мышечную трофику бедра, возможное укорочение, ротацию, соосность и функцию сустава. Рентгенологическое обследование проводили в переднезадней и боковой проекциях. Определяли степень консолидации перелома. Для оценки результатов лечения использовали схему Neer-Grantham-Shelton [7].

Табл.2. Шкала оценки результатов лечения Neer-Grantham-Shelton

Код перелома закрытый / открытый степень 10 (Классификация АО)		Число баллов	Код перелома закрытый / открытый степень 10 (Классификация АО)		Число баллов
Боль	Нет Непродолжительная или метеотропная После нагрузки Вызванная ограничением функции конечности Постоянная или ночная	20 16 12 8 0-4	Рентгенологические данные	Практическая норма 5° девиации или 0,5 см смещения 10° девиации или 1 см смещения Консолидация с деформацией, диастаз мыщелков, артроз Ложный сустав или хроническая инфекция	15 12 9 3 0
Анатомия	Мышечная гипотрофия 5° девиация либо 0,5 см укорочения 10° девиация либо 2 см укорочения 15° девиация либо 3 см укорочения Консолидация с деформацией Ложный сустав или присоединение инфекции	15 12 9 6 3 0	Работоспособность	Так же, как до травмы Сохранена, но имеются затруднения Нарушена Легкий труд Неработоспособен	10 8 6 4 0-2
Функция	Так же, как до травмы Небольшое ограничение Ограниченна (использование перил) Выраженное ограничение (ходьба с тростью) Использование костылей или ортеза	20 16 12 8 0-4	Движения в суставе	Норма или 135° 100° 80° 60° 40° 20° и менее	20 16 12 8 4 0

Сумма баллов (максимум 100)

Примечание: оценка результатов проводится в сроки от 6 месяцев до 1 года и свыше 1 года после операции.

Из обследованных 48 больных отмечены следующие результаты: у 17 (35,4%) больных 100 баллов – отличный результат, у 24 (50,0%) 70-80 баллов – хороший результат, у 5 (10,4%) 30-40 баллов – удовлетворительный результат – у них развились контрактуры различных степеней, и у 2 (4,2%) больного осложнился остеомиелитом, после секвестронекроэктомии с удалением металлоконструкции, образовался анкилоз коленного сустава – неудовлетворительный результат.

Таким образом, в конечном счете получены 85,4% отличные и хорошие функциональные результаты лечения.

Выводы:

1. При внутрисуставных переломах дистального отдела бедра необходима точная репозиция костных отломков, стабильный остеосинтез накостной

пластиной с захватом обеих кортикальных слоев костных тканей.

2. Накостный остеосинтез провести в отсроченном периоде в сроке от 9 до 21 дней с момента травмы при множественных переломах.
3. Использование способа электрокоагуляции увеличивает возможность произвести остеосинтез всех переломов одновременно при политравме.
4. Применение схемы Neer-Grantham-Shelton дает возможность дифференцированно изучать исходы различных по тяжести переломов, анализировать динамику функционального восстановления поврежденных конечностей.

Литература:

1. *Анкин Л.Н. Политравма (организационные, тактические и методологические проблемы) –М., 2004. –С. 98-105.*
2. *Соколов В.А. Множественные и сочетанные травмы (практическое руководство для врачей - травматологов) –М., 2006. –С. 433-443.*
3. *Cherkez – Zade D., Monesi M., Causero A., Marcolim M. // Вестн. травматол. ортопед. – 2003. –N3. –С. 36-42.*
4. *Moore TJ., Watson T., Green S.A. etal. // 1bid. – 1987. – Vol. 27, N 4. – P.402-406*
5. *Perren S. // 1bid. – 2001. – Vol. 32, Suppl. 1. – P. 1-3.*
6. *Farouk O., Krettek C., Miclau T. etal. // J. Orthop. Trauma. – 1999. –Vol. 13, N6. – P. 401-406.*
7. *Neer C.S., Grantham S.A., Shelton M.L. // J. Bone Jt Surg. – 1967. –Vol. 49 A. – P.591-613.*
8. *Frigg R., Locing compression plate (LCP). An Osteosynthesis plate based on the dynamic compression plate and point contact fixator (pc-fix). Injuring 2001 sep.,32 Suppl 2:S-B26-37*
9. *Schandelmaier P, Partenheimer A, etal Distal femoral fractures and Liss Stabilization. Injury 2001 Dec; 32 Suppl 3:Sc 55-63.*

ГЛАВА II. ОГНЕСТРЕЛЬНЫЕ РАНЕНИЯ И ГНОЙНЫЕ ОСЛОЖНЕНИЯ СКЕЛЕТНОЙ ТРАВМЫ

КЛИНИЧЕСКИЙ ОПЫТ ЛЕЧЕНИЯ ГНОЙНО-НЕКРОТИЧЕСКИХ ОСЛОЖНЕНИЙ КОМПАРТМЕНТ СИНДРОМА В СОЧЕТАНИИ С СОСУДИСТЫМИ НАРУШЕНИЯМИ

ДЖУМАБЕКОВ С. А.ЭШМАТОВ А. Р.

Бишкекский научно-исследовательский центр травматологии и ортопедии,
Кыргызстан, г. Бишкек, улица Кривоносова, 206

Резюме. Недооценка угрозы и опасности компартмент-синдрома, особенно в клиниках с низким уровнем технического оснащения и квалификации врачебного персонала, часто приводит к гнойно-некротическим осложнениям. Данный вид осложнений представляет реальную угрозу жизни пациента и требует значительных вложений сил и средств для купирования.Компартмент-синдром– это сложный симптомокомплекс, при котором первично наблюдается повышение подфасциального давления, что вторично приводит к ишемии и некрозу содержимого фасциального футляра. Основные клинические проявления компартмент-синдрома: стойкая боль к обезболивающим препаратам, синюшность и натянутость кожных покровов, боль при пассивном растяжении мышц голени. Лабораторные показатели: лейкоцитоз, палочко-ядерный сдвиг влево, повышение уровня креатинфосфокиназы, обнаружение в моче миоглобина. Сонография определяет состояние артериального и венозного кровотока, наличие или отсутствие тромбозов. В случае позднего обнаружения компартмент-синдрома, когда некроз мышц и тканей уже наступил, рекомендовано незамедлительно производить широкуюнекроэктомию, решительно удалять сомнительные по жизнеспособности ткани. Но даже при самой тщательной хирургической обработке гнойных ран остаются мелкие очаги некрозов или гнойных налётов. Для их очищения нами широко используется следующая методика: обработка раны пульсирующей струей антисептиков аппаратом производства фирмы «DAVOL» (SOLOSystem). Даная модель позволяет одновременно производить пульсирующее орошение и вакуумное удаление жидкости. По мере заживления ран производится пластика доступными способами (аутодермопластика, перемещение лоскута на сосудистой ножке).

Ключевые слова: компартмент-синдром, некроз мышц.

CLINICAL EXPERIENCE OF PURULONECROTIC COMPLICATIONS TREATMENT OF THE COMPARTMENT SYNDROME COMBINED WITH VASCULAR ABNORMALITIES

DJUMABEKOV S. A. ESHMATOV ALISHER

Bishkek Research Center of Traumatology and Orthopedics,
Kyrgyzstan, Bishkek, streetKrivonosov, 206

Summary. The underestimation of the compartment syndromethreat and risk, particularly in hospitals with a low level of technical equipment and skills of medical staff, often leads to purulonecrotic complications. This type of complication is a real threat to the patient's life and requires significant investments of forces and means to neutralize it. The compartment syndrome is a complicated symptom complex in which there is aprimary increase of fascial compartment pressure that secondarilyresults in ischemia and necrosis of the content of fascial compartment.Main clinical manifestations of the compartment syndrome are persistent pain to painkillers, asphyxia and tension of the skin cover, pain under passive leg musclesstretching.

Laboratory indicators are leukocytosis, wand-nuclear shift to the left, level increaseof creatinekinaze, detection of myoglobin in the urine. Sonography determines the state of the arterial and venous blood flow, presence or absence of thrombosis.In case of late detection of the compartment syndrome, when muscle and tissue necrosis has already occurred, it is recommended to produce a wide necrectomy immediately andharshly remove doubtful tissue for viability. However, under the most careful surgical treatment of septic wounds there are small loci of necrosis or purulent incrustations. To purify them, we widely use the following method: wound cleaning by a pulsating jet of antiseptics by the device of the company «DAV-OL» (SOLOSystem). This model allows producing a pulsating ablution and vacuum removal of liquid. Due to thewound healing, the plastic repair is made by available means (autodermoplasty, moving the flap on a vascular pedicle).

Keywords: compartment syndrome, muscle necrosis.

Актуальность: В нашей практической деятельности мы часто сталкиваемся с проявлениями компартмент-синдрома. В некоторых случаях, когда происходит недооценка угрозы и опасности данного осложнения, особенно в клиниках с низким уровнем технического оснащения и квалификации врачебного персонала, часто наблюдаются гнойно-некротические осложнения. Данный вид осложнений представляет реальную угрозу жизни пациента и требует значительных вложений сил и средств для купирования. Но даже при благоприятном исходе для жизни пациента остаются необратимые изменения конечности,зачастую приводящие к тяжёлым степеням инвалидности.

Компартмент-синдром–это сложный симптомокомплекс, при котором первично наблюдается повышение подфасциального давления, что вторично приводит к ишемии и некрозу содержимого фасциального футляра. Рассмотрим классификацию миофасциального компартмент - синдрома по степени тяжести:

Легкая степень– дистальный сегмент конечности теплый на ощупь, пульс на магистральных артериях сохранен. Уровень подфасциального давления – на 30–40 мм.рт. ст. ниже диастолического (нижний критерий для постановки диагноза «компартмент синдром».

Средняя степень – температура кожи пораженной конечности меньше, чем на здоровой. Наблюдается гипестезия или анестезия пальцев конечности. Пульс ослаблен. Подфасциальное давление равное диастолическому.

Тяжелая степень – пульс на магистральных артериях отсутствует. Анестезия пальцев. Уровень подфасциального давления выше уровня диастолического[1, 2, 3, 4, 5].

Далее на примере нашего собственного клинического опытамы попытаемся рассмотреть тяжёлые степени компартмент-синдрома и его осложнения, а также применяемые в условиях нашей клиники методики лечения.

По данным многих авторов,стартом патогенеза тканевого гипертензионного синдрома являются следующие причины: кровотечения в замкнутые пространства, локальное повышение проницаемости капилляров, что обусловлено переломами длинных трубчатых костей, размозжением мягких тканей, длительным сдавлением конечности, постишемическим отеком, возникающим после восстановления артериального кровотока. Прогресс тканевого гипертензионного синдрома обусловлен значительным снижением венозного оттока от мышц, расположенных в герметичных фасциальных футлярах, обладающих высокими показателями предела прочности и модуля упругости при относительно небольших деформациях. Ещё Пирогов Н.И. в своем руководстве «Хирургическая анатомия артериальных стволов и фасций» (1881) писал: «Структура фасций находится в теснейшей связи с мышцами: удержание их в определенном положении, боковое сопротивление их сокращениям, увеличение их, объема и силы». А с позиции патогенеза развития гипертензионного синдрома можно добавить и то, что фасция является тем индикатором, который абсолютно во всех случаях реагирует на уровень тканевого давления. При этом в зависимости от её биометрических признаков именно от неё зависит степень тяжести компартмент-син-

дрома. К биометрическим показателям можно отнести: общий объём внутренней емкости, степень его растяжимости и прочности и косвенно характер тканей, содержащихся в нём.

Способствуют развитию компартмент-синдрома и ятрогенные факторы, а именно:неправильно и неадекватно наложенные циркулярные мягкие и гипсовые повязки, чрезмерно возвышенное положение конечности (выше уровня сердца в горизонтальном положении), приводящее к эскалации ишемии конечности.

Рассмотрим клинический пример: Больная Ж. 40 лет получила травму в результате ДТП, доставлена в региональную клинику, где выставлен клинический диагноз: открытый 2Б перелом верхней трети левой большеберцовой кости со смещением. При поступлении сделано ПХО раны голени с полным ушиванием раны наглухо, фастиотомии не было произведено. Конечность находилась в циркулярной гипсовой повязке. Получала противоспалительное лечение, обезболивание. Через 2 недели, учитывая повышение температуры и боли в левой голени, произведены широкие лампасные разрезы по наружной поверхности голени, некроэктомия не произведена. В течении 5 дней производились только перевязки с мазью левомиколь. Далее по мере ухудшения состояния переведена в Бишкекский научно-исследовательский центр травматологии и ортопедии, в костно-гнойное отделение (рис. 1).

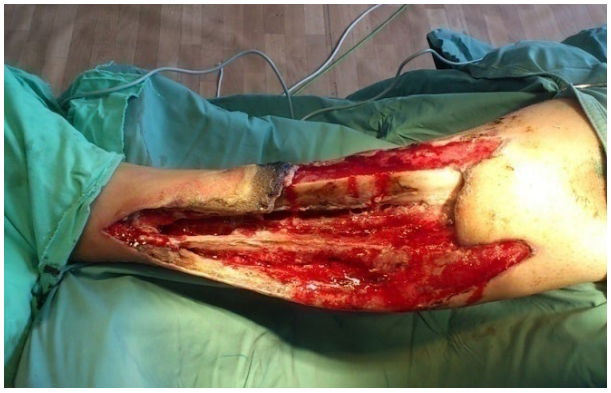

Рис. 1 Вид левой голени при поступлении.

Нами в экстренном порядке произведена под общим обезболиванием некроэктомия мышц голени и резекция малоберцовой кости, фиксация отломков большеберцовой кости аппаратом Илизарова (рис. 2, 3).

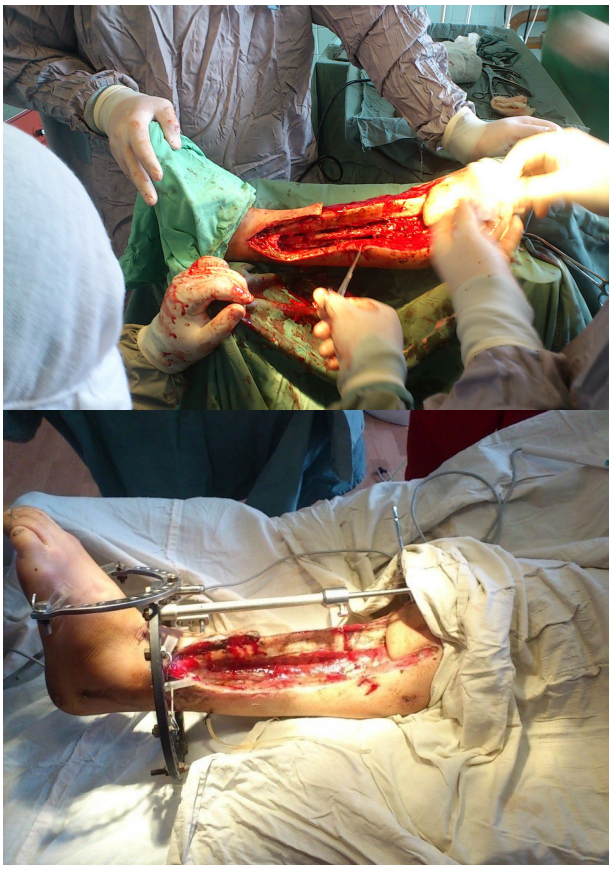

Рис. 2, 3. Некроэктомия и наложение аппарата Иллизарова.

Далее производились перевязки с мазью левомиколь, удалялись остаточные зоны некрозы мышц, антибиотикотерапия. По мере очищения раны голени произведена пластика раны голени методом сшивания краев ран, на «дефицитные области» производилась аутодермопластика, оголённые участки большеберцовой кости перфорировались для получения грануляционной ткани и последующей кожной пластики (рис. 4).

Рис. 4. Пластика раневой поверхности голени.

Через 1,5 месяца после поступления больная выписана домой, аппарат снят через 4 месяца. Больная передвигается самостоятельно, использует трость и ортопедическую обувь (из-за отсутствия мышц голени наблюдается«конская стопа»).

Из нашего опыта клинических наблюдений выявлено, что основными клиническими проявлениями компартмент-синдрома является боль, стойкая к обезболивающим препаратам, синюшность и натянутость кожных покровов, боль при пассивном растяжении мышц голени. При нарастании сосудистой недостаточности отсутствие пульса на периферии (часто на одном сосуде, а другие могут пульсировать). Это приводит к ошибочному мнению о благополучии. Лабораторные показатели: лейкоцитоз, палочко-ядерный сдвиг влево, повышение уровня креатинфосфокиназы. Кроме того, грозным признаком является обнаружение в моче миоглобина. Электромиография, выполненная на ранних стадиях, позволит определить сократительную способность мышц, которая значительно снижается по мере ишемии и доходит до полной арефлексии. Важным исследованием мы считаем ультразвуковое исследование состояния сосудов голени. Сонография определяет состояние артериального и венозного кровотока, наличие или отсутствие тромбозов.Во всех наблюдаемых нами случаях отмечено поражение или окклюзия передней большеберцовой артерии, и некроз мышц приходился как раз на бассейн данной артерии (рис.5).

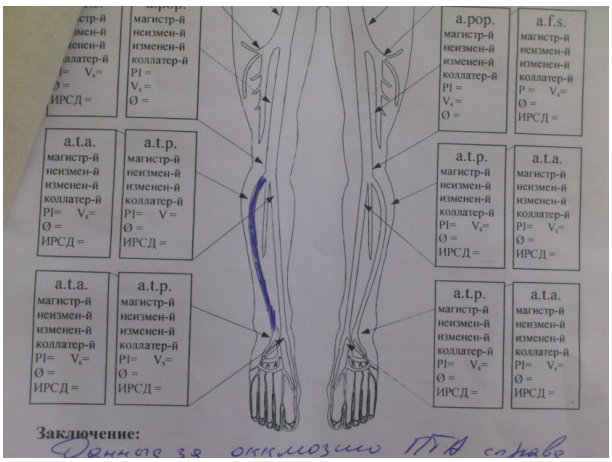

Рис. 5. Данные ультрасонографии сосудов нижней конечности.

И, конечно же, самым эффективным методом диагностики является измерение внутритканевого давления, что крайне необходимо определять на ранних стадиях посттравматического периода. В норме давление в миофасциальном пространстве конечности не превышает 8–9 мм.рт.ст**.** При давлении в фасциальном пространстве выше 50 мм. рт. ст. происходит полное прекращение тканевой перфузии, сдавление сосудов (рис. 6).

Рис. 6. Измерение внутритканевого давления датчиком «STRYKER».

В случае позднего обнаружения уже состоявшегося компартмент-синдрома, когда некроз мышц и тканей уже наступил, нами рекомендовано незамедлительно производить широкую некроэктомию, решительно удалять даже сомнительные по жизнеспособности ткани (уменьшить интоксикацию организма). По мере заживления ран произвести пластику доступными способами (аутодермопластика, перемещение лоскута на сосудистой ножке).

Безусловно, важное место должна занимать адекватная хирургическая обработка раны, которая проводится согласно общепринятым правилам. Она может быть радикальной, или полной, частичной и многоэтапной. Радикальная хирургическая обработка гнойной раны предполагает совершенно полное иссечение всех пораженных гнойно-воспалительным процессом тканей –«заплывов» и «карманов», с тщательным гемостазом, обработкой антисептиками и закрытием раневого дефекта, швами или одним из методов пластической хирургии. Но даже при самой тщательной хирургической обработке гнойных ран остаются мелкие очаги некрозов или гнойных налётов. Для их очищения нами широко используется следующая методика: обработка раны пульсирующей струей антисептиков. Нами использован аппарат производства фирмы «DAVOL» (SOLOSystem). Даная модель позволяет одновременно производить пульсирующее орошение и вакуумное удаление жидкости (рис 7). В качестве антисептиков используются растворы перекиси водорода, фурациллина, гипертонические растворы или водные растворы с антибиотиками.

Рис. 7. Применение аппарата SOLOSystem для очищения гнойных ран

Установлено, что пульсирующая струя в три раза эффективнее удаляет из раны детрит и микроорганизмы, чем промывание под давлением, но без пульсации. Уменьшается микробное обсеменение раны. Оптимальными параметрами этого метода являются: частота пульсаций 900–1200 в минуту, давление 4,48 кг/см². В некоторых случаях применена вакуумная обработка гнойной раны: для этого используют стандартный хирургический вакуум-отсос с различными по форме насадками. Насадки плотно прижимают к стенке раны и, перемещая их отсасывают слабофиксированные участки тканей, раневой детрит, микрогематомы. При этом одновременно орошают рану раствором антисептиков. Процедура длится 5–10 минут. Мы считаем, что, кроме механической очистки, вакуумирование улучшает кровообращение и лимфоотток в ране, способствует ее заживлению.

Другой пример: больной Ж.А. 1981 года рождения получил травму в результате ДТП (придавил грузовик), доставлен в районную больницу, где выставлен диагноз – открытый 3В фрагментированный перелом левой малоберцовой кости со смещением. Произведено ПХО, ушивание раны, фасциотомия не произведена. Получал противоспалительное лечение, обезболивание. Через 5 дней по мере ухудшения состояния переведен в Бишкекский научно-исследовательский центр травматологии и ортопедии, в костно-гнойное отделение (рис. 8).

Рис. 8. Вид левой голени при поступлении.

Нами в экстренном порядке произведена под общим обезболиванием некроэктомия мышц голени и резекция малоберцовой кости (рис.9).

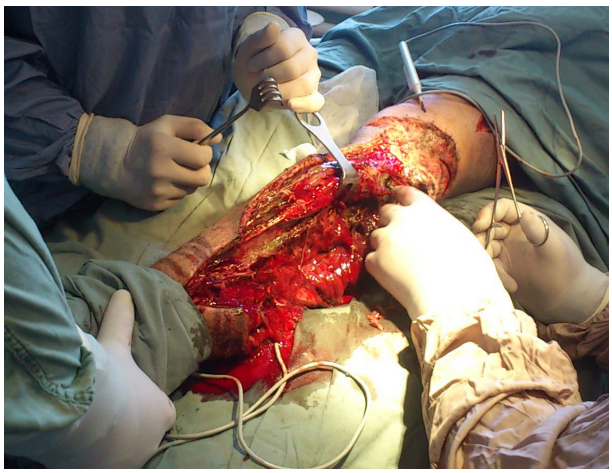

Рис. 9. Некроэктомия мышц голени и резекция малоберцовой кости.

Далее производились перевязки с мазью левомиколь, удалялись остаточные зоны некроза мышц, антибиотикотерапия. По мере очищения раны голени и формирования грануляционной ткани производилась аутодермопластика (рис. 10).

Рис.10. Вид голени после заживления ран.

Выводы:

Компартмент-синдром является грозным осложнением травм голени, и несвоевременное или недостаточное его диагностирование, профилактика приводят к тяжёлым поражениям, вплоть до ампутации.

1. Основные клинические проявления компартмент-синдрома: боль, стойкая к обезболивающим препаратам,- синюшность и натянутость кожных покровов, боль при пассивном растяжении мышц голени. Лабораторные показатели: лейкоцитоз, палочко-ядерный сдвиг влево, повышение уровня креатинфосфокиназы, обнаружение в моче миоглобина. Сонография определяет состояние артериального и венозного кровотока, наличие или отсутствие тромбозов.
2. В случае позднего обнаружения компартмент-синдрома, когда некроз мышц и тканей уже наступил, рекомендовано незамедлительнопроизводить широкуюнекроэктомию, решительно удалять сомнительные по жизнеспособности ткани. По мере заживления ран следует произвести пластику доступными способами (аутодермопластика, перемещение лоскута на сосудистой ножке).

Литература.

1. *Compartment pressures after closed tibial shaft fracture: their relation to functional outcome / P. D. Triffitt [et al.] // J. Bone Jt. Surg. – 1992. – Vol. 74-B. – P. 195–198.*
2. *Audit of open tibialdiaphyseal fracture management at a district accident centre / T. M. Cloug, R. S. Bale // Ann. R. Coll. Surg. Engl. – 2000. – Vol. 82, N 6. – P. 436–440.*
3. *Tissue pressure measurements as a determinant for the need of fasciotomy / T. E. Whitesides [et al.] //Clin. Orthop. – 1975. – Vol. 113. – P. 43, 24.*
4. *Styf, J. R. Abnormally increased intramuscular pressure in human legs: comparison of two experimental models / J. R. Styf, P. Wiger // J. Trauma. – 1998. – N 45. – P. 133–139, 35.*
5. *The compartment syndrome: an experimental and clinical study of muscular energy metabolism using phosphourus nuclear magnetic resonance spectroscopy / R. B. Heppenstall [et al.] // Clin. Orthop. – 1997. – N 46. – P. 303–308.*

ГЛАВА III. РЕКОНСТРУКТИВНО-ВОССТАНОВИТЕЛЬНАЯ ХИРУРГИЯ В ЛЕЧЕНИИ ПОСЛЕДСТВИЙ ТРАВМ И ЗАБОЛЕВАНИЙ ОПОРНО-ДВИГАТЕЛЬНОГО АППАРАТА.

УДК 616.717.4-001.6-089

НАШ ОПЫТ ЛЕЧЕНИЯ БОЛЬНЫХ С ПРИВЫЧНЫМИ ВЫВИХАМИ ПЛЕЧА

ДЖУМАБЕКОВ С.А., АНАРКУЛОВ Б.С., АЯТОВ А.С., АБДЫНАЗАРОВ А.Н.

Бишкекский Научно-Исследовательский Центр Травматологии и Ортопедии

Резюме. Авторами проведен анализ исходов лечения 80 больных с привычными вывихами плеча. 47 (58,7%) больных составили контрольную группу. Оперативное лечение по пластике плечевого сустава у них проведено ранее известными методами. Основную группу составили 33 (41,3%) пациента, которым проводилась операция по укреплению плечевого сустава по новому способу (патент № 858 КР от 27.12. 2004 г.). Приведены сравнительные данные ангулометрического исследования больных клинических групп и анализ осложнений после артропластики плечевого сустава для оценки исходов лечения. Комплексное лечение пациентов основной группы с привычными вывихами плеча, включающее артропластику плечевого сустава по новому способу и методику реабилитации в позднем послеоперационном периоде позволило в 97,0% случаях получить хорошие и удовлетворительные результаты.

Ключевые слова: плечевой сустав, вывих плеча, привычный вывих, нестабильность плечевого сустава, артропластика плечевого сустава, оперативное лечение.

OUR EXPERIENCE OF TREATMENT PATIENTS WITH SHOULDER-DISLOCATION

DZHUMABEKOV S.A., ANARKULOV B.S., AYATOV A.S., ABDYNAZAROV A.N.

Bishkek Research Center for Traumatology and Orthopedics

Summary. The authors analyzed the fates of 80 patients with shoulder-slip. 47 (58.7%) patients made up a control group. Surgical treatment or plastic shoulder joint in them was carried out previously known methods. The main group consisted of 33 (41.3%) patients who underwent surgery to anchoring the shoulder joint by a new method (patent No. 858 of the Kyrgyz Republic of December 27, 2004). Comparative data of angulometric investigation of patients in clinical groups and analysis of complications after shoulder joint arthroplasty for evaluation of fates are presented. Complex ttherapy of patients of the main group with shoulder-slip, including arthroplasty of the shoulder joint by a new method and a rehabilitation technique in the late postoperative period, allowed good and satisfactory results in 97.0% of cases.

Key words: shoulder joint, shoulder slip, habitual dislocation, instability of the shoulder joint, arthroplasty of the shoulder joint, surgical treatment.

Введение. Частота развития привычного вывиха плеча (ПВП) к числу первичных травматических вывихов плеча составляет 2-75% [1,2,4,7,11]. По данным Warner J.J. (1995) [14], ПВП в 6 раз чаще встречается у мужчин, чем у женщин. У пациентов мо-

ложе 30 лет вероятность рецидива вывиха составляет 90%, в то время как у пациентов старше 40 лет – 10% [9].

В настоящее время существует довольно большое количество методов оперативного лечения привычного вывиха плеча и их модификаций, которые достигают более 300. Несмотря на это, неудовлетворительные результаты после реконструктивно-восстановительных операций по поводу данной патологии остаются частыми и составляют до 30% пролеченных случаев. Это связано с развитием контрактуры, артропатии плечевого сустава, гнойно-воспалительных процессов, рецидивами вывиха плеча в послеоперационном периоде [3,6,8,10,12].

Актуальность проблемы, противоречивость в выборе лечения, высокий процент послеоперационных осложнений, неудовлетворенность результатами лечения является основанием для дальнейшего изучения проблемы лечения больных с привычными вывихами плеча.

Цель исследования – изучить исходы лечения больных с привычными вывихами плеча.

Материалы и методы исследования

Нами изучены исходы оперативного лечения у 80 оперированных пациентов в течение 6 лет (всего было 88 оперированных), находившихся на лечении в Бишкекском научно-исследовательском центре травматологии и ортопедии в период с 2010 по 2017 гг.

В основной группе исход лечения изучен у 33 (41,3%) больных, в контрольных группах – у 47 (58,7%), причем в 1 контрольной группе у 20 (25,0%), 2 контрольной группе - у 27 (33,7%) пациентов.

У 47 (58,7%) больных 1 и 2 контрольных групп оперативное лечение по пластике плечевого сустава проведено ранее известными методами (способ Тойматова, Вайнштейна), в послеоперационном периоде конечность иммобилизовали гипсовой повязкой сроком на 4-5 недель. После снятия иммобилизации больным назначали физиотерапевтические процедуры, ЛФК и массаж мышц плечевого пояса.

Основную группу составили 33 (41,3%) больных, которым проводилось комплексное лечение ПВП, включая операцию по укреплению плечевого сустава по новому способу (патент № 858 КР от 27.12. 2004 г.).

Абсолютное большинство больных клинических групп были люди молодого возраста – 16-30 лет (70,4%), что респондируется с данными других исследователей. Среди общего количества исследуемых больных мужчин было 68 (85,0%), женщин – 12 (15,0%). Мужчин было в 5,5 раз больше, чем женщин, что объясняется их большей физической активностью.

Повреждение левого плечевого сустава зарегистрировано у 33 (41,2%) больных, правого – у 47 (58,8%) больных. Средний возраст больных составил 34,5 лет.

Основной причиной травмы плечевого сустава была бытовая (67,0%) и спортивная травма (27,3%). В автодорожной травме пострадали 3,4% больных, тогда как при производственной травме 2,3% больных. У 69 (86,2%) пациентов превалирует прямой механизм травмы

По социальному положению больные распределились следующим образом: рабочие – 31,8%, служащие – 10,2%, пенсионеры – 6,8%, учащиеся – 35,2%, временно не работающие – 16,0%.

Среди обследованных преобладали больные с давностью заболевания от одного года до 5 лет.

Таким образом, больные основной и контрольной групп по возрасту, полу, социальному положению, давности заболевания, видам оперативного метода были сопоставимы, что позволяет проводить сравнительный анализ результатов лечения.

В работе мы использовали клинические, рентгенологический, электромиографический и статистический методы исследования.

Результаты исследования и их обсуждения

Одним из важных критериев оценки исходов лечения больных с ПВП является восстановление амплитуды движений поврежденного плечевого сустава. Высокие показатели ангулометрического исследования свидетельствуют о качестве проводимого лечения.

Сравнительные данные ангулометрического исследования больных клинических групп представлены в таблице 1 и 2.

Таблица 1 – Восстановления амплитуды отведения в плечевом суставе в послеоперационном периоде

Клинические группы	через 15 дней	через 1 месяц	через 3 месяца
Основная группа	80-90˚	120˚	170˚
1 контрольная группа	45˚	70˚	110˚
2 контрольная группа	40˚	60˚	85˚

Как показывает таблица 1, применение комплексного лечения, включающего артропластику плечевого сустава по новому способу, ранние движения в свободных от иммобилизации суставах верхней конечности (лучезапястных и кистевых) со второго дня и 2-недельная иммобилизация, обеспечили опережение восстановления амплитуды движений плечевого сустава у больных основной группы. Отведение плеча через 15 дней составило до 80-90˚ (около 50% от исходного объема движений), до 40-45˚ в контрольных группах (25,0% от исходного объема движений), т.е. опережение почти в 2 раза (р<0,001).

Через 1 месяц после артропластики у пациентов основной группы амплитуда отведения в плечевом суставе составила до 120˚ (70,0% от исходного объема движений), а в контрольных группах - до 60-70˚ (45,0%), т.е. опережение составило в 1,7 раз (р<0,001).

К 3-месячному сроку после артропластики амплитуда отведения в плечевом суставе у больных основной группы составила до 170˚ (около 98,0% от исходного объема движений), в контрольных группах – на 100,0%, т.е. опережение в 1,5 раза (р<0,001). Такое различие достигнуто благодаря тому, что пациенты основной группы, начиная с 4-5 - недельного срока, в составе комплексного лечения выполняли упражнения с преодолением сопротивления (Удостоверение на рацпредложение № 15/2018 от 12.07.2018 г. «Способ активной разработки движений плечевого сустава у больных с привычными вывихами плеча»).

Таблица 2 – Восстановления амплитуды ротационных движений в плечевом суставе в послеоперационном периоде

Клинические группы	через 15 дней		через 1 месяц		через 3 месяца	
	внут.	наруж.	внутр.	наруж.	внут.	наруж.
Основная группа	55˚	20˚	75˚	25˚	90˚	35˚
1 контрольная группа	20˚	7˚	40˚	15˚	55˚	25˚
2 контрольная группа	15˚	5˚	35˚	10˚	50˚	20˚

Через 15 дней после артропластики ротационные движения в плечевом суставе в основной группе составили 50˚/20˚, в контрольных – до 15-20˚/5˚-7˚. К концу месяца объем ротационных движений у больных основной группы восстановился до 75˚/25˚ или 80,0% от исходного, у больных контрольных групп – 35-40˚/10-15˚. Через 3 месяца после операции ротационные движения в основной группе составили 90˚/35˚, в контрольных – 50-55/20-25˚.

Таким образом, амплитуда отведения и ротационных движений в плечевом суставе у больных основной группы после снятия иммобилизации конечности (через 15 дней) была приблизительно равна амплитуде, которую достигли больные контрольных групп спустя три месяца после артропластики. К 3 месяцу амплитуда отведения и ротационных движений была почти полной у больных основной группы, в контрольной группе этот показатель составил 50-55%.

Комплексное лечение больных с ПВП, включающее артропластику плечевого су-

ства по новому способу, раннюю разработку движений плечевого сустава, обеспечило сокращение сроков восстановления амплитуды движений плечевого сустава у основной группы больных почти в 2 раза (p<0,001), чем в контрольной группе больных. Достигнуто это благодаря более раннему (2 недели) с момента операции подключению функционального лечения, чем в контрольной группе (30 дней). Это стало возможным благодаря надежной стабилизации плечевого сустава предложенным способом оперативного лечения. Достигнутые клинические результаты являются показателем медицинско-социальной эффективности разработанного нами алгоритма лечения больных с ПВП.

Сравнительный анализ осложнений представлен в таблицах 3 и 4.

Таблица 3 – Частота больных с ПВП, имеющих в процессе лечения осложнения

Клинические группы	Число больных	Осложнения		p между **P_1 и P_2**
		абс. число	P (%)	
Основная группа	33	1	3,0	p<0,001
1 контрольная группа	20	3	15,0	
2 контрольная группа	27	5	18,5	

Количество осложнений у больных основной группы (3,0%) было в 5,0 и 6,1 раза меньше, чем у 1 и 2 контрольной группы больных (15,0 и 18,5 соответственно) (p<0,001). Осложнение в основной группе наблюдалось у одного больного, который не соблюдал ортопедический режим (пациент самостоятельно через неделю снял иммобилизацию и рано приступил к труду до 6 недель).

Таблица 4 – Виды осложнений у больных клинических групп

Исходы лечения	**Основная группа** (n = 33)		**1 контр. группа** (n = 20)		**2 контр. группа** (n = 27)	
	абс. число	%	абс. число	%	абс. число	%
Рецидив вывиха	-	-	2	10,0	2	7,4
Сублюксация	1	3,0	-		1	3,7
Деформирующий артроз	-	-	1	5,0	2	7,4
Всего	1	3,0	3	15,0	5	18,5

В контрольных группах *рецидив вывиха* развился у 4 (17,4%) больных, причем у 2 (10,0%) больных 1 контрольной группы, у 2 (7,4%) – 2 контрольной группы. В одном (3,7%) случае во 2 контрольной группе наблюдалась сублюксация головки после артропластики. Деформирующий артроз в отдаленном послеоперационном периоде у пациентов контрольных групп наблюдался в 3 случаях (12,4%). Развитие деформирующего артроза в основной группе больных мы не наблюдали.

Сравнительный анализ осложнений, развившихся в процессе лечения больных клинических групп, показывает, что новый способ стабилизации плечевого сустава является более надежным и эффективным способом оперативного лечения ПВП по сравнению с методами Тойметова и Вайнштейна.

Изучение нашего материала доказало преимущества комплексного лечения пациентов с ПВП, включая артропластику новым способом, и целесообразность разработанной методики реабилитации больных в послеоперационном периоде. Разработанный нами алгоритм лечения ПВП позволил достичь хороших клинических результатов у большинства пациентов.

Результаты оперативного лечения оценивались по международной системе Rowe-Zaris, учитывающей не только клинические, но функциональные критерии (таблица 5)

[5]. Система объединяет 4 оценочных критерия: функция сустава, боль, стабильность и диапазон движений в плечевом суставе.

Результаты оцениваются в баллах. При сумме баллов 90-100 результат оценивают как отличный, 70-89 – хороший, 40-69 – удовлетворительный, 39 и менее баллов – неудовлетворительный.

Таблица 5 – Оценочная шкала системы Rowe-Zaris

Критерий	Параметры оценки	Баллы
Функция	A. Ограничений в работе и занятиях спортом нет	50
	B. Ограничений в работе нет, небольшое ограничение при занятии спортом	35
	C. Умеренные ограничения в работе и занятиях спортом и дискомфорт	20
	D. Значительные ограничения в работе и занятиях спортом и дискомфорт	0
Боль	A. Отсутствует	10
	B. Умеренная боль при физической нагрузке	5
	C. Постоянная боль, независимая от нагрузки	0
Стабильность	A. Периодически появляется чувство неустойчивости (дискомфорта) в суставе при физической нагрузке	30
	B. Периодически появляется чувство неустойчивости (дискомфорта) в суставе при отведении и наружной ротации	15
	C. Постоянное чувство неустойчивости (дискомфорта) в суставе	0
Диапазон движений	A. Движения в суставе в полном объеме	10
	B. Уменьшение объема движений в суставе до 25%	5
	C. Уменьшение объема движений в суставе более 25%	0

Результаты лечения (ближайшие и отдаленные) больных с ПВП изучены у 80 оперированных в сроки до 6 лет (всего было 88 оперированных). В основной группе исход лечения изучен у 33 (41,3%) больных, в контрольных группах – у 47 (58,7%) больных, причем в 1 контрольной группе у 20 (25,0%), 2 контрольной группе у 27 (33,7%) больных.

Сравнительный анализ исхода лечения больных клинических групп представлен в таблице 6.

Таблица 6 – Исходы оперативного лечения больных с ПВП

Клинические группы (n=80)	**Исходы лечения**					
	Хороший		Удовлетворительный		Неудовлетворительный:	
	абс. число	%	абс. число	%	абс. число	%
Основная группа (n_1=33)	27	81,8	5	15,2	1	3,0
1 контрольная группа (n_2=20)	13	65,0	4	20,0	3	15,0
2 контрольная группа (n_3=27)	17	63,0	5	18,5	5	18,5

Из таблицы 6 видно, что хорошие результаты наблюдались у 27 (81,8%) пациентов ос-

новной группы (70-89 баллов). Частота хороших исходов лечения в основной группе (81,8%) была выше, чем в 1 контрольной группе (65,0%) в 1,2 раза, во 2 контрольной группе (63,0%) - в 1,3 раза (p<0,001). Такой результат в основной группе обусловлен более надежным укреплением передней стенки плечевого сустава новым способом, что позволило избежать рецидива вывиха, сократить сроки иммобилизации до 2 недель, достигнуть восстановления подвижности плечевого сустава и трудоспособности через 6 недель после операции. Кроме того, положительному исходу способствовало использование новой методики реабилитации больных в послеоперационном периоде, позволяющей интенсивную реабилитацию больных в позднем послеоперационном периоде.

Частота хороших исходов лечения у больных 1 и 2 контрольных групп, у которых артропластика плечевого сустава произведена известными способами, а послеоперационная реабилитация проведена традиционным методом, была меньше, чем в основной группе больных. Это было связано с запоздалой реабилитацией, рецидивами вывиха, сублюксацией и развитием деформирующего артроза.

Удовлетворительные исходы лечения больных 1 контрольной группы превысили основную в 1,3 раза и 2 контрольной группы - в 1,2 раза, что было статистически значимо (p<0,001). В основной группе удовлетворительный результат встречался у 15,5% больных, в 1 и 2 контрольных группах - у 20,0% и 18,5% соответственно.

Неудовлетворительный исход лечения в основной группе наблюдался у 1 (3,0%) больного (39 баллов) из-за сублюксации головки плечевой кости при несоблюдении ортопедического режима, пациент рано (до 6 недель) приступил к физическим нагрузкам.

В 1 контрольной группе неудовлетворительный исход был связан с развитием рецидива вывиха у 2 (10,0%) (количество баллов 50 и менее) больных в позднем послеоперационном периоде и развитием деформирующего артроза в 1 случае (5,0%). Во 2 контрольной группе также развился рецидив вывиха у 2 (7,5%) больных, еще в 1 (3,7%) случае - сублюксация. Деформирующий артроз 3 степени наблюдался в отдаленном послеоперационном периоде в 2 (7,4%) случаях.

Таким образом, в основной группе больных в большинстве случаев (81,8%) мы констатировали хороший результат лечения, в 1 и 2 контрольной группах хороший результат встречается чаще остальных (65,0% и 63,0%), однако преобладание не столь подавляющее. В то же время различия частоты хороших результатов в основной и 1 и 2 контрольных группах статистически достоверны (p<0,001). В основной группе удовлетворительный результат встречается у 15,5% больных, в 1 и 2 контрольной группах – у 20,0 и 18,5% соответственно. Частота неудовлетворительных результатов лечения в основной группе встречается почти в 5,0 и 6,1 раза реже в сравнении с группой контроля (15,0 % и 18,5%).

Благодаря комплексному лечению пациентов основной группы с ПВП, включающему артропластику плечевого сустава по новому способу и методику реабилитации больных в позднем послеоперационном периоде, в 97,0% случаев были получены хорошие и удовлетворительные результаты. Это достигнуто в результате надежной хирургической стабилизации плечевого сустава по Джумабекову, раннего функционального лечения и интенсивной реабилитации больных в позднем послеоперационном периоде.

Длительность амбулаторного лечения у больных, пролеченных предложенным способом, колебалась от 17,1 дней. Она была наименьшей у пациентов с давностью ПВП до 3 лет, и с увеличением этого показателя продолжительность амбулаторного лечения возрастала. Общий срок лечения варьировал от 26,1 до 59,2 дня, в среднем составил 45,4 дня.

Заключение

Таким образом, разработанная тактика лечения больных с ПВП, включающего артропластику плеча новым способом и методику реабилитации больных в позднем послеоперационном периоде, обеспечивает раннее функциональное лечение, а также активную реабилитацию больных и является методом

выбора для лечения данного заболевания. Выполнение операции не вызывает технических трудностей, она малотравматична, безопасна и легко воспроизводима. С внедрением в клиническую практику новой методики стала возможна надежная стабилизация плечевого сустава, ранние движения в пассивном и активном режиме в суставах оперированной конечности и значительное сокращение сроков реабилитационного периода. Для улучшения исходов лечения больных с ПВП рекомендуется широко внедрить предложенную тактику в травматолого-ортопедических отделениях региональных лечебных учреждений, как щадящий метод, обеспечивающий профилактику рецидива вывиха и деформирующего артроза. Внедрение в клиническую практику нового способа лечения ПВП и методики реабилитации больных в послеоперационном периоде позволило снизить процент неудовлетворительных результатов почти в 5,0 и 6,1 раза: с 15,5 и 18,5% в контрольных группах до 3,0% в основной.

Выводы

1. Разработан новый способ хирургического лечения ПВП (патент № 858 РК от 27.12. 2004 г.), обеспечивающий безопасное и эффективное укрепление передней стенки плечевого сустава у больных с ПВП и раннее функциональное лечение.

2. Предложенные принципы ведения больных после операции по поводу ПВП, включающие комплекс упражнений с преодолением сопротивления с помощью специального устройства в позднем послеоперационном периоде (Удостоверение на рацпредложение № 15/2018 от 12.07.2018 г. «Способ активной разработки движений плечевого сустава у больных с привычными вывихами плеча») обеспечивают сокращение сроков восстановления амплитуды движений плечевого сустава у основной группы больных почти в 2 раза ($p<0,001$), по сравнению с контрольными группами.

3. Клиническое применение предложенной тактики лечения больных с ПВП позволило увеличить частоту хороших результатов лечения в 1,2 и 1,3 раза, снизить количество неудовлетворительных исходов в 5,0 и 6,1 раза и сроки реабилитационного лечения - в 2-3 раза по сравнению с контрольными группами.

Литература

1. *Архипов С.В. Критический анализ применения различных методов артроскопических стабилизирующих операции на плечевом суставе // С.В. Архипов, Д.В. Кузнецов // Новые технологии в лечении и реабилитации больных с патологией суставов: Материалы науч. практ. конф. – Курган, 2004. - С.25-27.*
2. *Артроскопия в хирургическом лечении передней нестабильности плечевого сустава / В.М. Шаповалов [и др.] // Новые технологии в травматологии и ортопедии: Седьмой Рос.нац.конгр.СПб., 2002. - С.42-43.*
3. *Голоденко А.И. Стабилизация плечевого сустава методом дистракционного лигаменто-капсулотенодеза при переднем привычном вывихе плеча: автореф. дисс. … канд. мед. наук: 14.00.22 / А.И. Голоденко. – Новосибирск, 2004. - 20 с.*
4. *Литвин Ю.П. Повреждение стабилизирующих структур плечевого сустава при травматических вывихах плеча / Ю.П. Литвин, И.П. Чабаненко, Ю.Н. Пивень // Ортопедия, травматология и протезирование. 2005. - №1. - С.114-120.*
5. *Матвеев, Р.П. Консервативное лечение первичного травматического вывиха плеча: учебное пособие / Р.П. Матвеев, В.А. Асланов. – Архангельск: Изд-во Северного государственного медицинского университета, 2015. - 73 с.*
6. *Хоминец, В.В. Оптимизация тактики хирургического лечения военнослужащих с дегенеративно-дистрофическими заболеваниями коленного сустава / В.В. Хоминец [и др.] // Вестн. Рос. воен.-мед. акад. - 2014. - Прилож. 2 (46). - С. 399.*
7. *Шаповалов, В.М. Методика экономического анализа ресурсного обеспечения совершенствования специализированной травматологической помощи / В.М. Шаповалов [и др.]. // Воен.-мед. журн. - 2012. - № 2. - С. 53-54.*
8. *Hovelius, L. Arthropathy after primary anterior shoulder dislocation 223 shoulders prospectively followed up for twenty-five*

years / L. Hovelius, M. Saeboe // J. Shoulder Elbow Surg. 2009. - Vol. 18 (3). - P. 339-347.

9. *Incidence of shoulder dislocation in the United States military demographic considerations from a high-risk population / B.D. Owens, L. Dawnos, Moharari et al. // Emerg. Med. J. 2009. Vol. 25, No 5. P. 262-264.*
10. *Grisser M.J. et al., Habermeyer, P. Fractures of the humeral head. Conservative and surgical differential therapy / Habermeyer P., Schweiberer L. // Unfallchirurg. - 2013. - Vol.94, №9. - P.438-446.*
11. *Randelli, P. Risk factors for recurrence after Bankart repair a systematic review / P. Randelli, V. Ragone, S. Carminati, P. Cabitza // Knee Surgeri, Sports Traumotology, Arthroscopy. - 2012. DOI: 10. 1007 / S00167-012-2140-1.*
12. *Wang R.Y. Treating the athlete with anterior shoulder instability / R.Y. Wang, R.A. Arciero // Clin. Sports Med. 2008. - Vol. 27 (4). - P. 631-648.*
13. *Wang R.Y., Arciero R. A., Mazzocca A. D. The recognition and treatment of first-time shoulder dislocation in active individuals / R.Y. Wang, R.A. Arciero, A.D. Mazzocca // J. Orthop. Sports Phys. Ther. 2009. - Vol. 39 (2). - P.118-123.*
14. *Warner, J.J. Treatment options for anterior instability: open versus arthroscopic / J.J. Warner // Operative Techniques in Orthopaedics. - 1995. - Vol. 3. - № 5. - P. 223-232.*

УДК 616.717.4-001.6-089

СОВРЕМЕННЫЕ МЕТОДЫ ОПЕРАТИВНОГО ЛЕЧЕНИЯ ПРИВЫЧНОГО ВЫВИХА ПЛЕЧА

ДЖУМАБЕКОВ С.А., АНАРКУЛОВ Б.С., АЯТОВ А.С.

Бишкекский Научно-Исследовательский Центр Травматологии и Ортопедии

Резюме. В статье представлен обзор зарубежных и русскоязычных литературных источников, посвященных проблеме оперативного лечения привычного вывиха плеча. Приведены наиболее часто применяемые группы операций по стабилизации плечевого сустава. Отмечены как преимущества, так и недостатки их, а также рост артроскопической техники стабилизации плечевого сустава. Показана необходимость дальнейшей оптимизации существующих методов лечения привычного вывиха плеча, как перспективного направления развития хирургии повреждений плечевого сустава.

Ключевые слова: стабилизация плечевого сустава, плечевой сустав, привычный вывих плеча, артропластика

плечевой сустав, вывих плеча, привычный вывих, нестабильность плечевого сустава, артропластика плечевого сустава, оперативное лечение.

MODERN METHODS FOR OPERATIONAL TREATMENT OF SHOULDER-DISLOCATION

DZHUMABEKOV S.A., ANARKULOV B.S., AYATOV A.S.

Summary.The article presents an overview of foreign and Russian-language literary sources devoted to the problem of surgical treatment of the shoulder- slip. The most commonly used groups for shoulder joint stabilization are given. Both advantages and disadvantages are noted, as well as the growth of arthroscopic

technique of stabilization of the shoulder joint. The necessity of further optimization of existing methods of treatment of shoulder- slip is shown as a promising direction in the development of surgery for shoulder joint injuries.

Key words: stabilization of the shoulder joint, shoulder joint, shoulder slip, arthroplasty.

По данным литературы, первичные травматические вывихи плеча после консервативного лечения в 30-68% случаев осложняются рецидивом вывиха, причем страдают лица наиболее трудоспособного возраста [1,2,3,4]. В связи с этим необходимость усовершенствования оперативного метода лечения привычного вывиха плеча (ПВП) и тактики ведения больных в послеоперационном периоде не вызывает сомнений.

Консервативный метод лечения больных с ПВП не избавляет от недуга [5,6,7]. Возможности такого метода резко ограничены, он может несколько снизить частоту релюксаций. Ее можно проводить в качестве предоперационной подготовки, а также когда имеются временные противопоказания к операции. Для улучшения функций мышц плечевого пояса больным назначается лечебная физкультура с применением отягощенных упражнений, а также электростимуляция мышц ротаторной манжеты, двуглавой и передней порций дельтовидной мышц, большой грудной мышцы. Больным показан массаж и физиопроцедуры для улучшения обменных процессов в тканевых структурах плечевого сустава [8].

В зависиомости от поставленной цели весь арсенал методов оперативного лечения ПВП можно разделить на следующие группы:

Группа 1. Операции, направленные на уменьшение объема капсулы плечевого сустава.

Группа 2. Операции, направленные на укрепление передне-нижнего отдела плечевого сустава.

Группа 3. Операции, направленные на подвешивание головки плеча ауто- или аллотрансплантатами.

Группа 4. Операции, направленные на восстановление суставной губы.

Группа 5. Деротационные и корригирующие остеотомии плечевой кости.

Группа 6. Операции, направленные на восстановление суставного отростка лопатки.

Группа 7. Комбинированные операции.

Группа 1. Операции, направленные на уменьшение объема капсулы плечевого сустава.

Целью подобных операций является уменьшение полости плечевого сустава. Методика представляет интерес больше в историческом плане. Однако, несмотря на утраченную популярность из-за частых рецидивов вывиха, она послужила толчком к появлению новых модификаций. Одни авторы формировали перфорационные отверстия в кортикальном слое плечевой кости в области хирургической шейки для образования рубцовой спайки и сморщивания суставного кармана [9]. Другие использовали лазерную капсулоррафию путем воздействия температуры лазерного луча на ткани плечевого сустава. Некоторые использовали артроскопическую технику для лазерной капсулоррафии, применив гольмиевый лазер от источника СТН-20, мощностью 30 Вт. Авторы у 45 больных получили хорошие результаты, рецидив вывиха отметили в 6,67% случаях [10]. Однако, несмотря на перспективность методики, были выявлены недостатки, сдерживающие широкое ее применение [11,12,13,14]. Так, Schaefer S.L. и соавт. (1997) [15] в своих наблюдениях отмечают снижение тонуса и эластичности мягких тканей после воздействия лазерного луча. Другие авторы сообщают об ухудшении ближайших результатов лечения больных с ПВП [11].

Группа 2. Операции, направленные на укрепление передне-нижнего отдела плечевого сустава.

Методики известных авторов (В.Г. Вайнштейн, Ф.Ф. Андреев, Бойчев, Magnuson-Stack, Eden-Hybbinette-Alvik и др.) по укреплению передне-нижнего отдел плечевого сустава получили дальнейшее развитие в модификациях современных авторов

[16-21]. Так, одни исследователи отсекали верхушку клювовидного отростока лопатки вместе с мышцами и перемещали ее на заранее подготовленное ложе на передне-нижнем крае суставной впадины лопатки, и фиксировали к впадине винтом [22]. Другие для пластики переднего отдела сустава использовали аллотрансплантат из твердой мозговой оболочки [23,24,25], третье – восполняли дефект пластическим материалом - аллографтом [26,27].

Для укрепления передней стенки плечевого сустава Ковтун В.В и соавт. (2000) использовали способ Бойчева-2 в своей модификации и сообщили о хороших результатах лечения [28].

Наряду с преимуществами костно-пластических операций, многие специалисты сообщают о таких недостатках, как нарушение естественных анатомических соотношений тканей, сложность выполнения операции в техническом плане, опасность повреждения сосудисто-нервных структур и развития гнойно-воспалительных осложнений [29,30,31]. Кроме того, всегда присутствует опасность развития контрактуры, артрита плечевого сустава и рецидив вывиха плеча. Все это сдерживает широкое применение вышеназванных групп операций [32,33,34].

Группа 3. Операции, направленные на подвешивание головки плеча ауто- или аллотрансплантатами.

Данная группа операций в настоящее время получила наибольшее распространение. Дополнительные связки между лопаткой и головкой плеча формировались не только из сухожилия длинной головки двуглавой мышцы плеча, но из гомо-аллотрансплантатов [35,36,37,38]. Для стабилизации плечевого сустава одни авторы Z-образно рассекали сухожилия длинной головки двуглавой мышцы, и проксимальный сегмент фиксировали в области хирургической шейки плечевой кости, дистальный – в заранее сформированном канале малого бугорка. Другие использовали ленту, проведенную через головку плечевой кости и суставную поверхность лопатки [22].

А.Н.Единак с соавт. (1989) [29] формировали связку, по типу связки головки бедра, путем проведения лавсанового сосудистого протеза через акромион и головку плечевой кости [39,40].

Сысенко Ю.М. (2001) [34] формировал канал в проксимальном отделе плечевой кости в направлении снизу-вверх. Затем рассекал сухожилия длинной головки двуглавой мышцы, и проксимальную часть сухожилия протянул в сформированный канал, дистальную - фиксировал чрескостными швами в межбугорковой борозде. Оперированную конечность фиксировал аппаратом Илизарова.

Некоторые авторы также пересекали сухожилия длинной головки двуглавой мышцы и помещали его в сформированный паз в области большого бугорка. При горизонтальной нестабильности укрепляли передний отдел путем подшивания к нему сухожильного растяжения мышц, прикрепляющихся к клювовидному отростку [1].

Имеются работы, когда исследователи предлагают превратить сухожилия длинной головки двуглавой мышцы плеча в отдельную связку, путем выделения ее от перитенона, удаления слоя кости и костной пластики в межбугорковой борозде [41].

Несмотря на положительные стороны подобных операций, им присущ ряд недостатков [42]. По мнению Н.Н. Василевского, вновь образованные связки не устраняют избыточную подвижность головки плечевой кости в пределах длины искусственной связки [43]. Волокна двуглавой мышцы в процессе постоянной травматизации подвергаются дегенеративно-дистрофическим изменениям, и не смогут служить в качестве пластического материала [44,45]. По данным авторов, рецидив вывиха плеча наблюдается в 2,5-10% случаев [46,47].

Группа 4. Операции, направленные на восстановление суставной губы.

Операция, предложенная Банкартом, стала широко выполняться артроскопическим методом, который считается менее травматичным по сравнению с традионными операциями [48-51]. В модификациях метод пользуется популярностью среди многих специалистов [52,53,54]. В настоящее время артроскопическую стабилизацию плечевого сустава некоторые исследователи проводят

после первого вывиха плеча при выявлени показаний [55].

Широко применяются артроскопические способы реконструкции края суставной впадины, передней и задней капсулопластики в модификациях современных авторов (операции Putti-Platt, Matty-Magnuson-Stuck и др.) [56,57,58].

Многие авторы отмечают приемушества артоскопической техники в сравнении с открытыми вмешательствами. Это сокрашение сроков пребывания больных в стационаре и реабилитации в послеоперационном периоде, а также раннее восстановление трудоспособности больного [59,60,61,62,16].

Несмотря на малотравматичность даных операций, многие авторы сообщают о таких недостатках, как ограничение наружной ротации плеча [63,64], развитие деформирующего артроза плечевого сустава в отдаленном периоде [65,66,67], хондролизиса [68], рецидивов (45-50%) привычного вывиха плеча [69,70,71], риск повреждения сосудисто-нервных образований [72,73,74]. При наличии костных дефектов головки плеча и гленоида, а также при необходимости внесуставного вмешательства, выполнение операциии артросокопическим методом значительно затрудняется [75].

Группа 5. Деротационные и корригирующие остеотомии плечевой кости.

Деротационная остеотомия выполняется преимущественно при костном дефекте головки плечевой кости (при повреждений Hill-Sachs). Она преследует цель изменить расположение головки плечевой кости, т.е. нивелировать действие края суставной впадины на области костного дефекта в положении отведения и наружной ротации плеча.

В Европейских странах и в России распространение получила торсионная субкапитальная остеотомия плеча – операция Saha-Weber. Она направлена на изменения биомеханики плечевого сустава [11]. В русскоязычной литературе описываются различные методики с использованием аппарата Илизарова Г.А. Так, одни авторы накладывают аппарат Илизарова Г.А. на плечо, производят остеотомию плечевой кости на уровне хирургической шейки плеча, ротируя плечо кнаружи, и медиализируют головку плеча. Затем осуществляют удлинение плеча на 1-1,5 см и таким образом восстанавливают биомеханическое равновесие в плечевом суставе [76].

Такие операции относятся к малотравматичным внесуставным операциям и дают хорошие результаты [77]. Однако, из-за внешней иммобилизации верхней конечности затрудняется раннее восстановительное лечение. Применение внутренних фиксаторов в зоне остеотомии потребует повторного вмешательства по их удалению.

Используется корригирующая остеотомия суставного отростка лопатки для увеличения антеверсии суставной впадины при задних вывихах плеча. Данная операция применяется редко [68].

Группа 6. Операции, направленные на восстановление суставного отростка лопатки .

При повторяющихся вывихах головки нередко возникает перелом края суставного отростка лопатки, и на этом месте образуется дефект. Со временем головка плеча будет соскальзывать через данный дефект. Группа операций преследует цель устранить костный дефект края суставного отростка лопатки (Bristow, Latarjet, Marbet, Andina и др.). Многие исследователи, использовавшие в своей практике операцию Bristow-Latarjet, сообщили о хороших результатах лечения [78]. Некоторые авторы операцию комбинировали формированием плече-лопаточной связки из суставной капсулы [79].

Однако, после подобных операций наблюдается рецидив вывиха (до 16,1% случаях), перелом или лизис трансплантата, развитие гнойно-воспалительных осложнений, атропатии, миграция металлоконструкций и формирование контрактуры плечевого сустава [80,81,30].

Группа 7. Комбинированные операции.

Это группа операции (Lange, Watson-Jones, Ткаченко и др.), когда используется несколько элементов стабилизации плечевого сустава в различных модификациях.

Одни авторы предложили комбинированную операцию по укреплению передней стенки плечевого сустава и восстановлению тонуса перерастянутой подлопаточной мышцы. Она состоит из следующих элемен-

тов: 1) транспозиция и тенодез сухожилия длинной головки двухглавой мышцы плеча; 2) создание дубликатуры из передней стенки капсулы сустава и сухожильной части подлопаточной мышцы с сохранением их целостности. Стабильности плеча авторы добиваются восстановлением физиологического объема полости сустава и нормализации тонуса подлопаточной мышцы [82].

Другие авторы разработали следующего характера комбинированную операцию: на капсулу накладывают капроновыми нитями П-образные дубликатирующие швы, укорачивают сухожилие длинной головки бицепса, формируют клювовидно-плечевую связку, дополнительно укрепляющую переднюю стенку плечевого сустава, путем подшивания короткой головки бицепса, клювовидно-плечевой и малой грудной мышц [83].

Сущность предложенной операции Ю.А. Плаксейчук и соавт. по комбинированной стабилизации плеча заключается в следующем: обнажают переднюю поверхность сустава, выделяют короткую головку двуглавой мышцы плеча, клювоплечевую и наружную порцию малой грудной мышцы, прикрепляющиеся к клювовидному отростку. Верхушку клювовидного отростка отсекают вместе с мышцами, делают разрезы в верхнем и нижнем отделах капсулы и через разрезы отсеченные мышцы проводят снизу вверх, верхушку клювовидного отростка прикрепляют к месту, откуда она была отсечена [84].

Недостатками комбинированных операции являются широкое обнажение плечевого сустава, сложностью и этапность оперативного вмешательства, необходимостью дополнительной иммобилизации верхней конечности в послеоперационном периоде и вероятность развития контрактуры плечевого сустава.

Резюмируя следует отметить, что ни один из вышеперечисленных методов оперативной стабилизации плечевого сустава при лечении привычного вывиха плеча не решает проблему стабилизации плечевого сустава полностью. Частые рецидивы вывиха плеча, недостаточная функция плечевого сустава в отдаленном послеоперационном периоде определяет необходимость дальнейшей оптимизации существующих методов лечения привычного вывиха плеча, как перспективного направления развития хирургии повреждений плечевого сустава.

Литература

1. *Functional Outcome and Risk of Recurrent Instability After Primary Traumatic Anterior Shoulder Dislocation in Young Patients / Michael C. Robinson // The Journal of Bone and Joint Surgery (American). 2006. - Vol. 88, № 11. - P. 2326-2336.*
2. *Батпенов Н.Д. К вопросу тактики лечения нестабильности плечевого сустава / Н.Д. Батпенов, С.К. Рахимов, Г. Супугалиев // Актуальные вопросы травматологии и ортопедии на современном этапе: материалы Междунар. науч.-практ. конф. – Астана. 2003. - С. 63-64.*
3. *Collin P. Treatment of chronic anterior shoulder instability using a coracoid bone block (Latarjet procedure) : 74 cases / P. Collin, P. Rochcongar, H. Thomazeau // Rev. Chir. Orthop. 2007. - Vol. 93, No 2. - P. 126-132.*
4. *Котляров П.М. Неврогенная артропатия плечевого сустава (случай из практики) / П.М. Котляров, П.Л. Жарков, Н.И. Сергеев // Мед. визуализация. 2005. - № 6. - С. 3638.*
5. *Артроскопия в хирургическом лечении передней нестабильности плечевого сустава / В.М. Шаповалов и др. // Новые технологии в травматологии и ортопедии: Седьмой Рос. нац. конгр. СПб., - 2002. - С. 42-43.*
6. *Повелихин А.К. Диагностика нестабильности сустава у больных с привычным вывихом плеча: / А.К. Повелихин, Г.П. Котельников, Г.С. Козупица // учеб. пособие. Самара. 1996.*
7. *The incidence and characteristics of shoulder instability at the United States Military Academy / B. D. Owens et al. // Am. J. Sports Med. 2007. - Vol. 35, No 7. - P. 1168-1173..*
8. *Хирургическое лечение субакромиального синдрома плечевого сустава / И. П. Ардашев и др. // Вестник травматологии и ортопедии им. Н.Н. Приорова.*

2007. №4. - С. 53-57.

9. *Способ лечения привычного вывиха плеча: пат. 2255692 Рос. Федерация. № 2003130013/14; завял. 09.10.2003; опубл. 10.07.2005. Бюл. № 19. 6 с. (авторы - А.А. Коломиец и соавт.).*
10. *Оперативное лечение привычного вывиха плеча / Н.А. Верещагин, Н.В. Загородний, Ф.Л. Лазко, А.Б. Степанов // Травматология и ортопедия России. 2005. - №3. - С.45-47.*
11. *The effect of radiofrequence energy on the ultrastructure of the human schoulde joint capsular collagen: in vivo study / O. Levy, L. Bonner, R. Dopenhoff et all // Procs. 67th AAOS - 2000. - P.420-405..*
12. *Thermal capsular shrinkage for shoulder instability / O. Levy, M. Wilson, H. Williams at all // J Bone Joint Surg Br. 2001. - № 83 (B). - P. 640-645.*
13. *Wallace A.L. Effects of thermal shrink-age on ligament laxity and creep behavoour / A.L. Wallace, R.M. Hollinshead, C.B. Frank // J. Shoulder Elbow Surg. 1999. - № 8. - P. 535.*
14. *Wallace A.L. The scientific basis of thermal capsular shrinkage / A.L. Wallace, R.M. Hollinshead, C.B. Frank // J. Shoulder Elbow Surg. 2000.- № 9. - P. 354-60.*
15. *Tissue shrinkage with the holmium:yttrium aluminium garnet laser: a prospective assessment of tissue length, stiffness and structure / S.L. Schaefer, M.J. Ciarelli, S.P. Arnoczky, H.E. Ross // Am J Sports Med. 1997. - №25. - P. 841-848.*
16. *Arthroscopic stabilization procedure for multidirectional shoulder instability / P. Prikryl et al. // Acta Chir. Orthop. Traumatol. Cech. 2007. Vol. 74, No 4. - P. 253-257.*
17. *Bajracharya A.R. Treatment of recurrent anterior dislocations of shoulder by Lateijet-Bristow operation : an experience / A.R. Bajracharya, M.P. Anjum // J. Nepal. Med. Assoc. 2007. Vol. 46, No 168. - P. 189-193.*
18. *Chitgopkar S. D. Painless reduction of anterior shoulder dislocation by Kocher's method / Chitgopkar S. D., Khan M. // Injury. 2005. Vol. 36, No 10. - P. 1182-1184.*
19. *Cunningham N.J. Techniques for reduction of anteroinferior shoulder dislocation / N.J. Cunningham // Emcrg. Med. Australas. 2005. Vol. 17, No 5-6. - P. 463-471.*
20. *First traumatic anterior shoulder dislocation : postoperative results 6 months and 2 years after arthroscopic stabilization in young patients / S. Odenwald et al. // Unfallchirurg. 2008. Bd. 111, H. 7. - P. 507-513.*
21. *Wang R. Y. The recognition and treatment of first-time shoulder dislocation in active individuals / R.Y. Wang, R.A. Arciero, A.D. Mazzocca // J. Orthop. Sports Phys. Ther. 2009. - Vol. 39, No 2. - P. 118-123.*
22. *Buck F. M. Shoulder arthroplasty / F.M. Buck, B. Jost, J. Hodler // Eur. Radiol. 2008. - Vol. 18, No 12. - P: 2937-2948.*
23. *Гаджиев М.М. Состояние внутрисуставного давления при привычном вывихе плеча / М.М. Гаджиев // Ортопед, травматол. 1976,- №12. - С. 55-56.*
24. *Burkhead W.Z. Treatment of instability of the shoulder with an exercise program / W.Z. Burkhead, C.A. Rockwood // J. Bone Joint Surg. Am. 1992. - №74. - P. 890-896.*
25. *Cofield R.H. Evaluation and classification of shoulder instability: With reference to examination under anesthesia / R.H. Cofield, J.F. Irving // Clin. Orthop. 1987. - Vol. 223. - P. 32-36.*
26. *Radiologic assessment of reverse shoulder arthroplasty / C. C. Roberts et al. // Radiographics. 2007. Vol. 27, No 1. P. 223-235.*
27. *Bradley J.P. Arthroscopic management of posterior shoulder instability : diagnosis, indications, and technique / J.P. Bradley, B. Forsythe, R. Mascarenhas // Clin. Sports Med. 2008. - Vol. 27, No 4. - P. 649-670.*
28. *Ковтун В. О лечении привычного вывиха плеча / В.В. Квотун, М.М. Гаджиев // Военно-медицинский журнал. 2000. - №7. С.68-69.*
29. *Единак А.Н. Метод бескровного хирургического лечения привычного вывиха плеча / А.Н. Единак, Л.И. Захария, С.А. Единак // Ортопед. травматол. 1989. - № 11. - С. 67-68.*
30. *Калнберз В.К. Клинико-рентгенологическая диагностика и оперативное лечение привычного вывиха в плечевом суставе / В.К. Калнберз, Ю.А. Вейсман, Ю.А. Матисон // Хирургия. 1973. - № 12. - С. 92-95.*

31. Семёнов В.И. Лечение послеоперационных рецидивов привычных вывихов плеча / В.И. Семёнов, Н.П. Решетников // Травматология и ортопедия России. 1995. - № 1. - С. 3-5.
32. Hawkins R.J. Glenohumeral osteoarthrosis / R.J. Hawkins, R.L. Angelo // J Bone Joint Surg Am. 1990. - № 72. - P. 1193-1197.
33. Разработка и применение оригинальной шкалы для оценки состояния плечевого сустава у пациентов с хроническими заболеваниями плече-лопаточной области / М. Х. Аль Римави и др. // Вестн. новых мед. технологий. 2007. Т. XIV, № 2. - С. 99-100.
34. Сысенко Ю. М. Способ лечения привычных вывихов плеча / Ю.М. Сысенко // Современные проблемы медицины : материалы 33 науч. - практ. конф. Курган. 2001. - С. 96-98.
35. Сысенко Ю.М. Особенности чрескостного остеосинтеза при переломо-вывихе плеча / Ю.М. Сысенко, С.И. Новичков // Новые технологии в лечении и реабилитации больных с патологией суставов: материалы Всерос. науч. практ.конф. – Курган. 2004. - С. 244-245.
36. Audit on radiographs in anterior shoulder dislocations / D. J. Lee et al. // Med. J. Malaysia. 2005. Vol. 60, No 1. - P. 15-20.
37. Baykal B. Scapular manipulation technique for reduction of traumatic anterior shoulder dislocations : experiences of an academic emergency department / B. Baykal, S. Sener, H. Turkan // Emerg. Med. J. 2005. - Vol. 22, No 5. - P. 336-338.
38. Bristow-Latarjet repairs for anterior instability of the shoulder : clinical and radiographic results at mean 8.2 years follow-up / A. Dossim et al. // Chir. Main. 2008. Vol. 27, No 1. - P. 26-30.
39. Верещагин Н.А. Новые подходы к хирургическому лечению привычного вывиха плеча / Н.А. Верещагин // Нижегород. мед. журн. 2005. № 10. - С. 118-120.
40. Arthroscopic surgery on traumatic anterior instability of shoulder / Y. B. Wang et al. // Zhonghua Wai Ke Za Zhi. - 2006. Vol.44, No 24. - P. 1683-1685.
41. Котельников Г.П. К вопросу о классификации нестабильности плечевого сустава / Г.П. Котельников, Г.В. Куропаткин // Диагностика и лечение повреждений крупных суставов : сб. науч. тр. СПб., 1991. - С. 21-30.
42. Burkhart S.S. A stepwise approach to arthroscopic rotator cuffrepair based on biomechanical principles / S.S. Burkhart // Arthroscopy. 2000. - №16. - P. 82-90.
43. Василевский Н.Н. Некоторые предпосылки применения операции Саха-Вебера при передней нестабильности плечевого сустава / Н.Н. Василевский, А.А. Тяжелов // Ортопед. травматол. 1990. - № 5. -С. 7-9.
44. Семенов В.И. Операция Бристоу-Латарже при лечении привычного вывиха плеча / В.И. Семенов, Н.П. Решетников // Ортопед. травматол. 1990. - № 5. - С. 46-47.
45. Arthroscopic Bankart suture repair for recurrent traumatic unidirectional anterior shoulder dislocations / J.A. Youssef, C.F. Carr, C.E. Walther, J.M. Murphy //Arthroscopy. 1995. - № 11. - P. 561-563.
46. Тяжелов А. А. Нестабильность плечевого сустава / Харьков: Оригинал. 1999. - 192 с.
47. Пляцко В.В. Лечение привычного вывиха плеча / В.В. Пляцко, Л.Д Прошкин // Ортопед, травматол. 1985. - № 4. - С. 56-58.
48. Rowe C.R. The Bancart Procedure A long-term end-result study / C.R. Rowe, D. Patel6 W.W. Southmayd // Jornal of Bone and Jount Surgery. 1978. - Vol. 90-A, № 1. - P/.1-16
49. Comparison of Open and Arthroscopic Stabilization for Recurrent Shoulder Dislocation in Patient with a Bankart Leson / J. Karisson et al. // American Journal of Sports Medicine. 2001. - Vol. 29. № 5. - P. 538-542.
50. Glenoid Bone Deficieny in Recurrent Anterior Shoulder Istability: Diagnosis and Menegement / Rowe, C.R. // Jornal of the American Academy of Orthopedic Bone Surgeons. 2009. - Vol. 17, № 8. - P. 482-493.
51. Berg E.E. The inside-out Bankart procedure / E.E. Berg, A.E. Ellison // Am J. Sports Med. 1990. -№ 18. - P. 129-133.
52. Koss S. Two- to five-year follow-up of

arthroscopic Bankart reconstruction using a suture anchor technique / S. Koss, J.C. Richmond, J.S. Woodward // Am J Sports Med. 1997. -№ 25. - P. 809-812.

53. *Neviaser T.J. The anterior labroligamentous periosteal sleeve avulsion lesion: A cause of anterior instability of the shoulder / T.J. Neviaser // Arthroscopy. 1993. - № 9. - P. 17-21.*
54. *Grumet R.C. Arthoscopic Stabilization for First-Time Recurrent Istability / R.C. Grumet, B.R. Bach, V.I. Provencher // Arthoscopi The Journal of Arthoscopic and Related Surgery. 2010. - Vol. 26. № 2. - P. 239-248.*
55. *Chong M. Survey of the management of acute traumatic first-time anterior shoulder dislocation among trauma clinicians in the UK / Chong M., Karataglis D., Learmonth D // Ann. R. Coll. Surg. Engl. 2006. -Vol. 88, - No 5. - P. 454-458.*
56. *Urban W.P. Management of superior labral anterior to posterior lesions / W.P. Urban, D.N.M. Caborn // Operative Techniques in Orthopaedics. 1995. Vol. 3. - № 5. - P. 223-232.*
57. *Zuckerman J.D. Complications about the glenohumeral joint related to the use of screws and staples / J.D. Zuckerman, F.A. Matsen III // J. Bone Joint Surg. Am. 1984. - № 66. - P. 175-180.*
58. *Misamore G.W. Posterior capsulorrnapni for the treatment of traumatic recurrent posterior subluxations of the shoulder in athletes / G.W. Misamore, W.A. Facibene // Jornal of Shoulder and Elbow Surgery. 2000. - Vol. 9, № 5. - P 403-408.*
59. *Rao J.P. Comparison of arthroscopic capsulorrhaphy for anterior shoulder instability: Stapling versus suturing / J.P. Rao, J.E. Tovey, A. Zoppi // Orthop. Trans. 1993. - № 17. - P. 972.*
60. *Wiley M.A. Arthroscopy for shoulder instability and a technique for arthroscopic repair / M.A. Wiley // Arthroscopy. 1988. - № 4. - P. 2530.*
61. *Hayashi K. The effect of nonablative laser energy on joint capsular properties / K. Hayashi, G. Thabit III, A. Vailas // Am J Sports Med. 1996.-№24.-P. 640-646.*
62. *Effect of joint compression on inferior stability of the glenohumeral joint / J.J.P. Warner, M.K. Boven, X. Deng at all // J. Shoulder Elbow Surg. 1999. -№ 8.-P. 31-36.*
63. *Intra-articular lidocainc versus intravenous meperidine/diazepam in anterior shoulder dislocation : a randomised clinical trial / R. S. Moharari et al. // Emerg. Med. J. 2008. Vol. 25, No 5. P. 262-264.*
64. *Emery R.J.H. Glenohumeral joint instability in normal adolescents. Incidence and significance / R.J.H. Emery, M.B. Mullaji // J. Bone Joint Surg. Br. 1991. - № 73. - P. 406-408.*
65. *Wirth M. A. The capsular imbrication procedure for recurrent anterior instability of the shoulder / M. A. Wirth, G. Blatter, C.A. Rockwood // J Bone Joint Surg Am. 1996. - № 78. - P. 246-259.*
66. *Patten R.M. Tears of the anterior portion of the rotator cuff (the subscapularis tendon): MR imaging findings / R.M. Patten // A.R. J. 1994. - №162. - P. 351-354.*
67. *Traumatic tear of the rotator interval / J.S. Le Huec, T. Schaeverbeke, M. Moinard at all // J. Shoulder Elbow Surg. 1996. - № 5. - P. 41-46.*
68. *Treacy S.H. Arthroscopic treatment of multidirectional instability / S.H. Treacy, F.H. Savoie III, L.D. Field // J. Shoulder Elbow Surg. 1999. - № 8. - P. 345-350.*
69. *Bailile D.S. Severe chondrolysis after shoulder arthroscopy: A case series / D.S. Bailile, T.S. Ellenbecker // Journal of Shoulder and Elbow Surgery. 2009. - Vol. 18. - № 5. - P. 742-747.*
70. *Arthroscopic shouider stabilization using transglenoid sutures / M.J. Pagnani, R.F. Warren, D.W. Altchek at all // Am J Sports Med. 1996. - № 24. - P. 459-467.*
71. *Mishra D.K. Two-year outcome of arthroscopic Bankart repair and electrothermal-assisted capsulorrhaphy for recurrent traumatic anterior shoulder instability / D.K. Mishra, G.S. Fanton // Arthroscopy. 2001. - Vol.17, № 8. - P. 844-849.*
72. *Savoie F.H.III. Artroscopic reconstruction of traumatic anterior instabiliti of the shoulder: The Caspari technique / F.H. Savoie III, C.D. Miller, L.D. Field//Arthroscopy. 1997. -№ 13. - P. 201-209.*
73. *Williams G. Thermal shrinkage question-*

naire, sent to members of ASES / G. Williams // American Shoulder and Elbow Society Survey. August, 2000.

74. *Gohlke, F. The pattern of the collagen fiber bundles of the capsule of the glenohumeral joint [Текст] / F. Gohlke, B. Essigkrug, F.J. Schmitz // Shoulder Elbow Surg. 1994. -№ 3. - P. 111-128.*
75. *Gerber C. Clinical assessment of instability of the shoulder (with special reference to anterior and posterior drawer tests) / C. Gerber, R.J. Gans // Bone Joint Surg. 1984. - Vol. B., № 66. - P. 551-556.*
76. *Голоденко А.И. Сравнительный анализ результатов оперативного лечения привычного вывиха плеча / А.И. Голоденко, А. А. Коломиец // Настоящее и будущее технологичной медицины: материалы Всерос.науч.-практ. конф. - Ленинск-Кузнецкий, 2002. - С. 93-94.*
77. *Удостоверение № 1916 на рац. предложение. Способ пластики передней стенки капсулы плечевого сустава у больных с привычным вывихом плеча / А. Д. Геворкян, Н. И. Хвисюк, В. Ф. Прозоровский ; Украин. ин-т усовершенствования врачей.*
78. *Сысенко Ю. М. Методика лечения больных с привычным вывихом плеча / Ю.М. Сысенко, С.И. Новичков, Э.В. Горбунов // Новые технологии в лечении и реабилитации больных с патологией суставов : материалы Всерос. науч.-практ. конф. Курган, 2004. - С. 246-247.*
79. *Oldie but goldie: Bristow-Latarjet procedure for anterior shoulder instability / G.Matthes et al. // Journal of Orhopaedic Sulgery. 2007. - Vol. 15, № 1. - P. 4-8.*
80. *Реброва О. Ю. Статистический анализ медицинских данных / О.Ю. Реброва. - М.: Медиа Сфера, 2002. - 312 с.*
81. *Result of the Bristow repair: sports participation after surgery / C. Akermark, L. Hovelius, P. Herberts at al. // Shoulder Surgery. 1982. -Vol. III. - № 6. - P. 92-94.*
82. *Technical aspects of the Bristow repair for recurrent anterior shoulder instability / B.E. Albrektsson, P. Herberts, L. Korner at al. // Shoulder Surgery. 1982. - Vol. III. - №5. - P. 87-92.*
83. *Способ лечения больных с привычным вывихом плеча: пат. 2045238 Рос. Федерация. № 50339009/14; заявл. 24.03.92; опубл. 10.10.95. Бюл. № 28. 3 с.*
84. *Способ лечения привычного вывиха плеча: пат. 2195215 Рос. Федерация. № 2000127764/14; заявл ; опубл. 27.12.2002. Бюл № 36. 4с.*

ГЛАВА IV ВРОЖДЕННЫЕ И ДЕГЕНЕРАТИВНО-ДИСТРОФИЧЕСКИЕ ЗАБОЛЕВАНИЯ КРУПНЫХ СУСТАВОВ У ДЕТЕЙ И ВЗРОСЛЫХ.

УДК: 616.728.2 - 007.233 - 089: 539.3

ОСОБЕННОСТИ РАСПЕРЕДЕЛЕНИЯ НАГРУЗКИ И РЕПАРАТИВНЫЙ ПОТЕНЦИАЛ КОСТНОЙ ТКАНИ В ОБЛАСТИ ТАЗОБЕДРЕННОГО СУСТАВА У БОЛЬНЫХ С КОКСАРТРОЗОМ ПРИ СПОНДИЛОЭПИФИЗАРНОЙ ДИСПЛАЗИИ.

ГУЖЕВСКИЙ И.В.

Институт травматологии и ортопедии Национальной академиии медицинских наук Украины, г. Киев, Украина.

Резюме. Проведены математическое моделирование распределения контактных напряжений на поверхности ацетабулярного компонента эндопротеза тазобедренного сустава и окружающей его костной ткани вертлужной впадины при действии собственного веса пациента и разной толщине дна впадины, а также исследование регенераторного потенциала костной ткани области тазобедренного сустава у больных с коксартрозом 3-4 стадий, развившимся на почве спондилоэпифизарной дисплазии. Полученные результаты позволяют рассчитывать на успешную первичную и вторичную фиксацию бесцементного ацетабулярного компонента эндопротеза тазобедренного сустава при смещении ее медиального сектора за пределы дна вертлужной впадины не более, чем на 0,5 см., а также ожидать длительное успешное функционирование безцементных эндопротезов тазобедренных суставов у пациентов данной группы.

Ключевые слова: спондилоэпифизарная дисплазия, тазобедренный сустав, математическое моделирование, эндопротезирование.

FEATURES OF LOAD DISTRIBUTION AND BIOLOGICAL FEATURES OF TISSUES IN THE HIP JOINT IN PATIENTS WITH COXARTHROSIS IN SPONDYLOEPIPHYSEAL DYSPLASIA.

GUZHEVSKY I.V.

Summary. The mathematical modeling of the distribution of contact stresses on the surface of the acetabular component of the hip joint endoprosthesis and the surrounding it bone with the effect of the patient's own weight and different thickness of the bottom of the acetabulum, as well as the study of the regenerative potential of the bone tissue in patients with coxarthrosis 3-4 stages, developed on the basis of spondyloepiphyseal dysplasia. The results obtained make it possible to count on successful primary and secondary fixation of the cementless acetabular component of the hip endoprosthesis with the displacement of its medial sector beyond the bottom of the acetabulum by no more than 0.5 cm, and also to expect the long-term successful functioning of cementless hip joint prostheses in patients with this group.

Key words: spondyloepiphyseal dysplasia, hip joint, mathematical modeling, joint'sarthroplasty.

Актуальность.Среди этиологических факторов остеоартроза особое место занимают различные генетически обусловленные нарушения синтеза коллагена II-го типа,

в группу которых относятся и различные варианты клинических проявлений спондилоэпифизарной дисплазии (СЭД) [4]. Что касается типичных, классических форм СЭД, то они имеют небольшое практическое значение из-за малой частоты и высокой смертности больных еще в детском возрасте. Для практической медицины больший интерес представляют так называемые «стертые» формы СЭД. Абсолютное количество подобных случаев хотя и невелико, однако эти пациенты относятся к группе сложных не только из-за неотвратимого развития тяжелого анатомо-функционального несоответствия суставов уже в молодом возрасте, но и из-за особенностей общего состояния организма, связанного с наследственным нарушением метаболизма соединительной ткани в целом[3].В частности, по данным российских исследователей [2] эндопротезирование тазобедренных суставов у взрослых по поводу коксартроза (КА) на почве СЭД выполняется только в 3,9%, а по нашим наблюдениям рентгенологические признаки стертых форм СЭД наблюдаются у 9% больных, которые обращаются в клинику по поводу остеоартроза суставов нижних конечностей, при этом преимущественно по поводу КА. В доступной нам литературе ортопедо-хирургические аспекты лечения остеоартроза суставов конечностей у пациентов с СЭД освещенны в единичных публикациях, а работ, посвященных особенностям распеределения нагрузки и регенераторному потенциалу костной ткани в области тазобедренного сустава у таких больных мы не встречали.

Цель работы. Поскольку наиболее часто пациенты с СЭД обращаются по поводу развернутых стадий коксартроза, которые являются безусловным показанием к эндопротезированию тазобедренного сустава, целью нашей работы было провести математическое моделирование механических нагрузок в зоне имплантации ацетабулярного компонента (АК) эндопротеза тазобедренного сустава и изучить регенераторный потенциал костной ткани у больных данной группы.

Материал и методы исследования. Под наблюдением находились 32 больных в возрасте от 27 до 65 лет с 3-4 стадиями коксартроза (согласно классификации J. H. Kellgren, J. S. Lawrence, 1957 г.), которым было проведено тотальное эндопротезирование тазобедренных суставов. Для достижения цели были использованы стандартное клинико-рентгенологическое обследование, математическое моделирование распределения контактных напряжений на поверхности ацетабулярного компонента эндопротеза тазобедренного сустава (АК) и окружающей его костной ткани вертлужной впадины при действии собственного веса пациента и разной толщине дна впадины, а также исследование регенераторного потенциала костной ткани области тазобедренного сустава.

Математическое моделирование выполнено на базе НИИ строительной механики Киевского национального университета строительства и архитектуры. Для построения и обоснования модели нагрузки разработаны расчетные конечно-элементные аппроксимации эндопротеза, который устанавливается путем запрессовки в вертлужную впадину. Анализ литературы показывает, что во многих случаях построения математических моделей тазобедренного сустава сила тяжести прикладывается вертикально к поверхности головки эндопротеза и проходит через ее центральную точку, что не совсем соответсвует реальным условиям нагрузки в суставе. В связи с этим было проведено сравнение двух моделей (М1 и М2) с отличными системами сил: М1 - повторяет традиционный подход, М2 - моделирует нагрузки, приложенные непосредственно к бедренной кости, то есть с некоторым смещением от центра головки (рис 1).

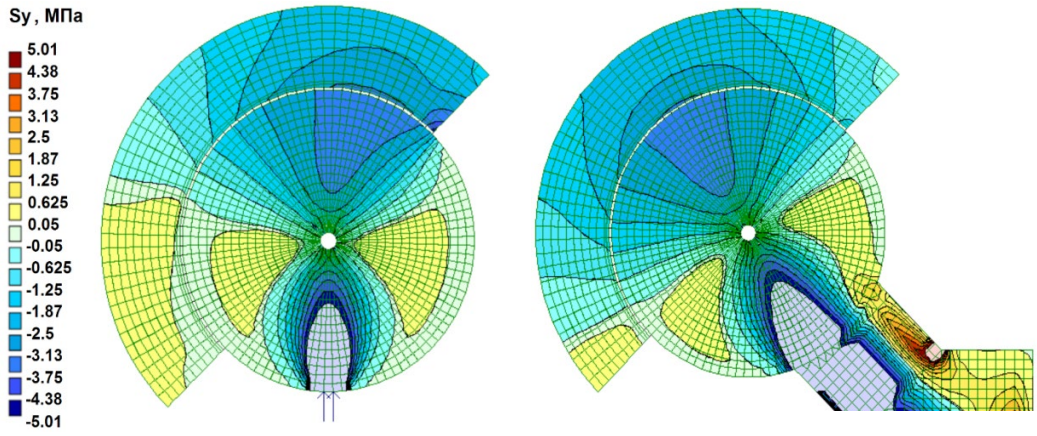

А Б

Рисунок 1. Две модели приложения нагрузки. А – через центр головки эндопротеза (М1); Б - через бедренную кость(М2).

Изучались радиальные (сжимающие) (рис.2) и тангенциальные (растягивающие) (рис.3) напряжения при расположения чашки эндопротеза под углом 45 градусов

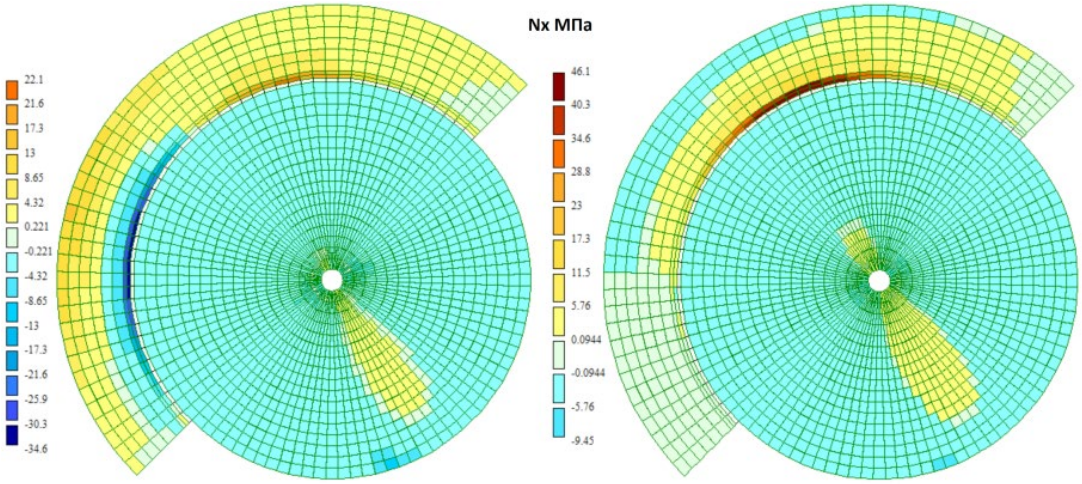

А Б

Рисунок 2.. Распределение радиальных напряжений в чашке и головке. А – модель 1, Б – модель 2.

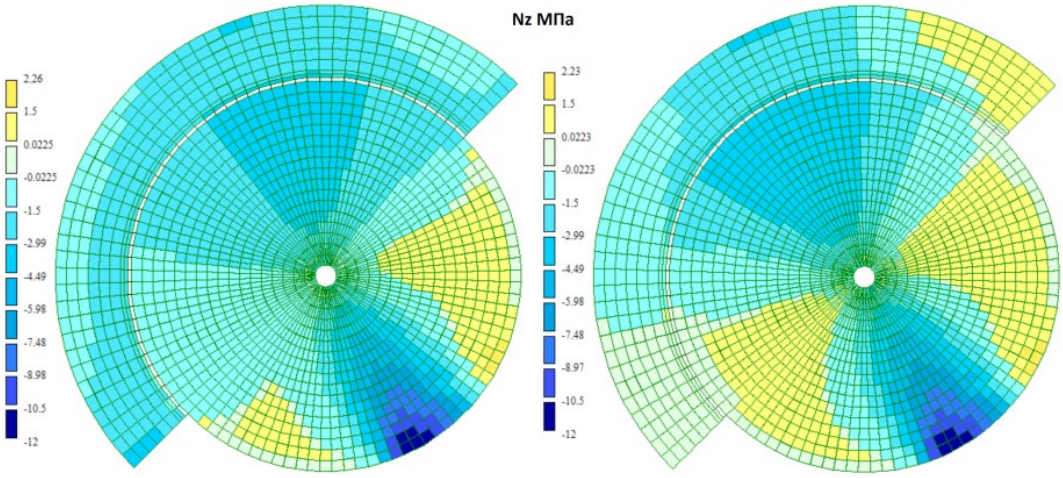

А Б

Рисунок 3. Распределение тангенциальных напряжений в чашке и головке эндопротеза. А – модель 1, Б – модель 2.

и моделирование граничных условий фиксации объекта исследования в пространстве: с учетом функции симфиза как подвижной опоры (рис.4).

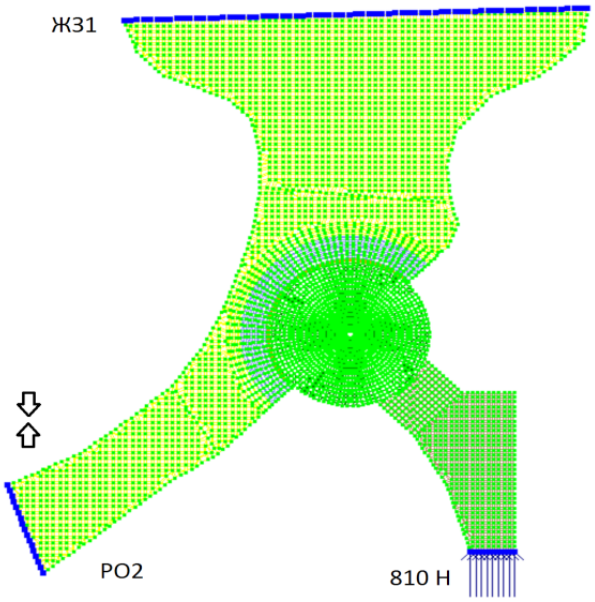

Рисунок 4. Расчетная схема условий фиксации объекта исследования в пространстве. Ж31- жесткая фиксация проксимального отдела тазовой кости; РО2-подвижная фиксация в области симфиза.

Для оценки контактных напряжений для различных моделей нагрузки была применена универсальная компьютерная программа SAFEM, разработанная в НИИ строительной механики Киевского национального университета строительства и архитектуры. (для расчетов при нято толщина стенок чаши 6 мм, диаметр головки 36 мм, величина статической нагрузки - 810 Н, что эквивалентно средней массе тела человека). Расчеты проводились исходя из факта, что взаимного смещения составляющих системы не происходит (стабильная фиксация), а совместимость деформации достигается за счет упругих деформаций поверхностных слоев контактирующих материалов.

Исследование состояния регенераторного потенциала костной ткани у больных с СЭД выполнены в лаборатории иммунологии ГУ «ИТО НАМН Украины» по методике А. Я. Фриденштейн (1973) в модификации В. С. Астаховой (1982) [1]. Материалом для исследования были 34 образца спонгиозной костной ткани, которую получали из вертлужной впадины, головки и межвертельной зоны бедренной кости во время эндопротезирования тазобедренных суставов 15 больных с коксартрозом 3-4 ст, развившимся на почве СЭД. Возраст больных колебался от 28 до 61 лет. Было выращено 50 культур стромальных фибробластов костного мозга, значимые результаты получены в 43 случаях (86%);в 14% (7 чашек Петри) получили прорастания культур грибами рода Aspergillus fumigates и Aspergillus niger и другой бактериальной флорой. Для дальнейшей статистической обработки отобраны значимые результаты. Остеогенная активность мезенхимальных стволовых клеток костного мозга (МСККМ) оценивали по таким показателям:

1) общим количеством ядровмисних клеток;

2) количеством колониеобразующих единиц фибробластов (КОЕф) в 1 см^3;

3) эффективностью клонирования КОЕф среди 10^5 ядросодержащих клеток.

Эффективность клонирования КОЕф костного мозга определяли по формуле : ЕКУОф = К/N× 10^5, где К - количество выросших колоний в чашке Петри; N - количество клеток, посаженных в чашку Петри. Количество КОЕф в 1 см3 определяли по формуле: КОЕф в 1 см^3 = К × n, N × V, где К - количество выросших колоний в чашке; n - количество клеток, вымытых из образца спонгиозной кости; N - количество посаженных клеток; V - объем образца спонгиозной кости.

Расчеты проводили по каждому опыту и в среднем в группе. Статистическую обработку полученного материала выполняли с помощью пакета программ Statistica. Средние величины представлены как (M ± m), где M - среднее значение показателя; m - стандартная ошибка среднего.

Результаты и обсуждение. Расчеты обеих моделей нагрузки показали, что при имплантации чашки эндопротеза главные растягивающие и сжимающие напряжения в костной ткани вертлужной впадины локализуются подобно их распределения в здоровом тазобедренном суставе, что происходит как за счет распределения естественных для тела человека нагрузок, так и того, что АК имеет форму, при которой основной эффект «заклинивания» наблюдается по периметру чашки, при этом нагрузка в области дна вертлужной впадины существенно ниже, чем по ее периферии (рис.5).

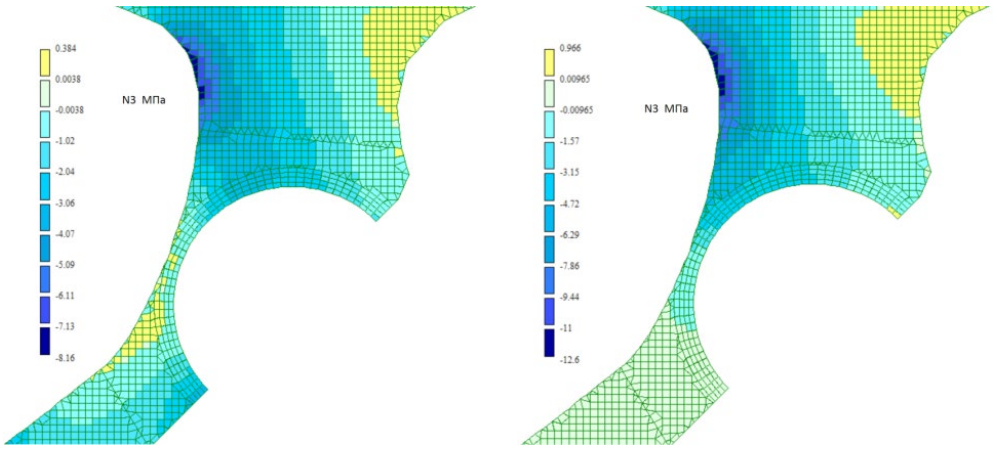

А Б

Рисунок 5.Результаты расчетов напряжения в костной ткани вертлужной впадины двух моделей нагрузки. А – модель 1; Б – модель 2.

Поскольку при поражениях тазобедренного сустава у больных с СЭД типичным является истончение дна вертлужной впадины, наиболее интересным для нас было определение распределения нагрузок в вертлужной впадине при разной толщине ее дна вплоть до случая, когда медиальный край АК полностью полностью выходит за пределы впадины (параметр Н) (рис.6).

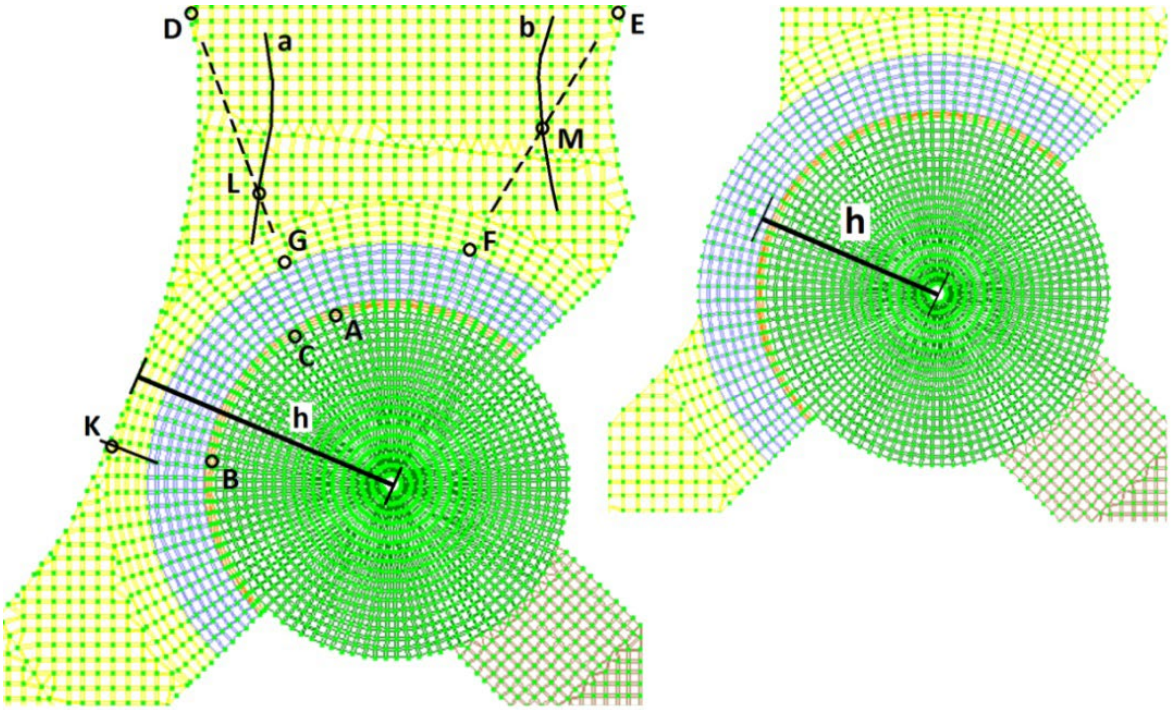

Рисунок 6. Распределения нагрузок в вертлужной впадине при разной толщине ее дна.

Установлено, что при «сквозном» расположении АК концентрция напряжений по его периферии возрастает, но при смещении медиального сектора чашки эндопротеза за пределы дна вертлужной впадины не более, чем на 0,5 см вдоль ее радиуса контактные напряжение остаются далекими от напряжений разрушения (рис.7).

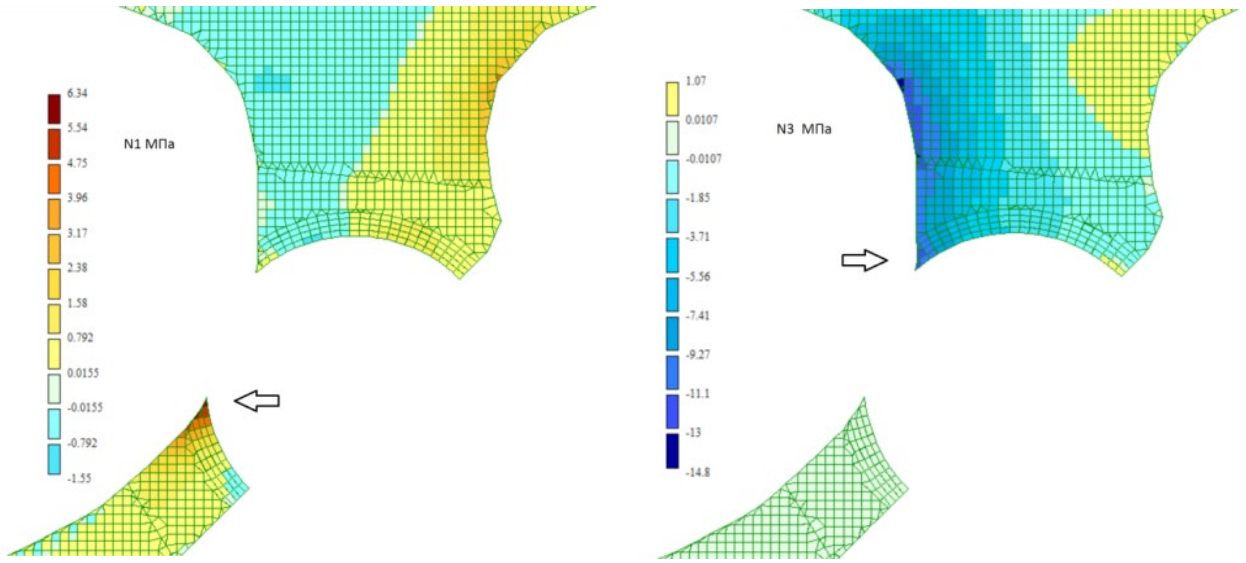

А Б

Рисунок 7. Результаты расчетов напряжения в костной ткани вертлужной впадины при сквозном расположении АК для двух моделей нагрузки. А – модель 1; Б – модель 2.

Графики роста главных растягивающих (N1) и сжимающих (N3) напряжений в АК и костной ткани вертлужной впадины в контрольных точках в зависимости от толщины дна впадины (параметра h) приведены на рис.8.

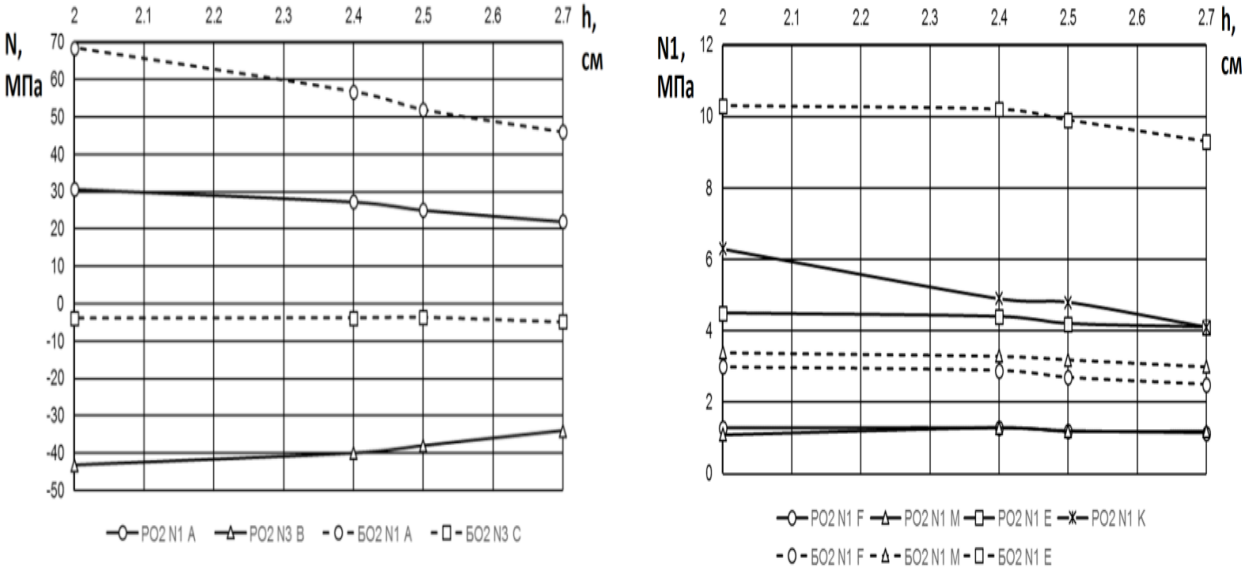

А Б

Рисунок 8.Графики роста главных растягивающих и сжимающих напряжений. А - в АК; Б - в костной ткани вертлужной впадины.

Проведенные расчеты контактных напряжений в условиях исходного дефицита костной ткани дна вертлужной впадины у больных с СЭД позволяют считать, что в подобных подобных обстоятельствах при имплантации АК возможно использование наименее травматичной и технически легче осуществимой методики медиализации ацетабулярного компонента.

При сравнительном анализе показателей остеогенной активности стволовых клеток костного мозга установлено, что эффективность клонирования у больных с СЭД была в 3 раза выше, чем в норме и в 3,36 раза выше, чем при коксартрозе на почве локальной дисплазии суставов; иными словами, удельный вес остеогенных клеток-предшественников при коксартрозе на фоне СЭД является самым высоким среди перечисленных (табл.1).Полученные результаты позволяют рассчитывать на успешное развитие вторичной фиксации компонентов безцементных эндопротезов тазобедренных суставов у больных с коксартрозом на почве СЭД.

Таблица 1. Показатели остеогенной активности МСККМ.

Диагноз	Общее количество ядросодержащих клеток	Количество КОЕфв 1 см³спонгиозы	Еффективность клонирования КОЕф
Коксартроз на почве СЕД	0,95±0,38 n=16	0,162±0,11 n=13	32,50±22,44 n=13
Коксартроз на почве локальной дисплазии сустава	3,32±1,09 n=20	0,661±0,35 n=26	9,66±2,48 n=26
Контрольная група (норма)	13,06±0,7 n=39	1,28±0,13 n=126	10,8±2,0 n=126

Выводы. У больных с коксартрозом на почве СЭД математическое моделирование выявило распределение напряжений в системе эндопротез-кость, которое позволяет рассчитывать на успешную реализацию «press-fit» эффекта по периметру бесцементного ацетабулярного компонента эндопротеза тазобедренного сустава при смещении ее медиального сектора за пределы дна вертлужной впадины не более, чем на 0,5 см.

Существование высокого уровня регенераторного потенциала костной ткани в области тазобедренного сустава у больных с СЭД позволяет ожидать длительное успешное функционирование безцементных эндопротезов тазобедренных суставов у пациентов данной группы.

Литература.

1. *Астахова В. С. Остеогенные клетки-предшественники костного мозга человека / В. С. Астахова. – Киев: Феникс, 2000. – 176 с.*
2. *Ерохин П. А. Тотальное эндопротезирование тазобедренного суставапри постостеотомических деформациях проксимального отдела бедренной кости : автореф. дис. …. к.м.н: спец.14.01.15 «Травматология и ортопедия»/ Павел АлександровичЕрохин. –Москва, 2010.- 21 с.*
3. *Кадурина Т.И., Аббакумова Л.Н. Дисплазия соединительной ткани: путь к диагнозу/Т.И. Кадурина, Л.Н. Аббакумова// Вестник ивановской государственная медицинской академии министерства здравоохранения российской федерации.– 2014, т. 19.– №3.– С.5-11.*
4. *BonafeLuisa, Cormier-Daire Valerie ,Hall Christine et al. Nosology and classification of genetic skeletal disorders: 2015 revision/ L. Bonafe, V. Cormier-Daire,Christine Hall et al. // Am. J. Med. Genet.– 2015.–Vol. 167, Iss.12. – Pp. 2869-2892. doi: 10.1002/ajmg.a.37365.*

ОПЫТ ПРИМЕНЕНИЯ МЕТОДА NASS ПРИ ВРОЖДЕННОЙ ДЕФОРМАЦИИ ГРУДНОЙ КЛЕТКИ II И III СТЕПЕНИ У ДЕТЕЙ И ПОДРОСТКОВ

АБДУЖАЛИЛОВ Р., ДЖУМАБЕКОВ С.А.

Бишкекский научно-исследовательский центр травматологии и ортопедии.

Резюме: В работе представлен алгоритм диагностики и тактика оперативного лечения ВДГК II и III степени у детей и подростков с применением метода NASS. Операции выполнялись под контролем торакоскопа. Диапазон больных составляет от 6 до16 лет. У всех больных изучены ближайшие и отдаленные результаты лечения. Хорошие результаты получены у 24 больных, 12- удовлетворительных , неудовлетворительных результатов и рецедивов заболеваний не наблюдалось.

Ключевые слова: воронкообразная грудная клетка, NASS, торакоскоп.

БАЛДАРДЫН ЖАНА ӨСПҮРҮМДӨРДҮН КӨКҮРӨК КЛЕТКАСЫНЫН ТУБАСА ДЕФОРМАЦИЯЛАНЫШЫНДА (ККТД) II И III СТЕПЕНИ NASS ЫКМАСЫН КОЛДОНУУ ТАЖРЫЙБАСЫ

Резюме: Илимий иште NASS ыкмасын колдонуу менен балдардын жана өспүрүмдөрдүн ККТД II и III степени операциялап дарылоо тактикасын жана дарт аныктоо алгоритми берилген. Операция торакоскоптун алдында аткарылган. Бейтаптардын жаш курак диапазону 6 ден 16 жашка чейинки аралыкта байкалган. Дарылоодо бардык бейтаптардын жакынкы жана алыскы жыйынтыктары изилденген. 24 бейтаптан жакшы жыйынтык, 12 бейтаптан канааттанаарлык жыйынтык алынган, оорунун канааттанаарлык эмес жыйынтыгы жана рецидиви байкалган эмес.

Ачкыч сөздөр: воронка сымал көкүрөк клеткасы, NASS, торакоскоп.

EXPERIENCE OF APPLYING THE METHOD NASS IN CONGENITAL CHEST WALL DEFORMITY IN CHILDREN AND ADOLESCENTS.

Summary: This paper presents aalgoritm of diagnosis and tactics of surgical treatment funnel-shaped deformation thoraxI and II degree in children and adolescents using the method NASS. The operation is performed under the supervision of torakoskopa. Patients range from 6 to 16 years. All patients were studied early and late results of treatment. Good results were obtained in 24 patients, 12 satisfactory, unsatisfactory results and disease recurrence not observed.

Keywords: funnel-shaped deformations thorax, NASS, torakoskop.

Актуальность:Воронкообразная деформация грудной клетки (ВДГК) встречается примерно у 1 из 1 ООО детей и нередко является частным проявлением синдромальной патологии соединительной ткани.Традиционно, показанием к хирургической коррекции деформации у детей являются функциональные нарушения дыхательной и сердечно-сосудистой систем, выраженность которых напрямую связана со степенью деформации. Однако, в последнее время большинство хирургов считают оправданными косметические и психологические показания к торакопластике. Необходимость хирургической коррекции деформации очевидна. Оперативное вмешательство в классическом варианте состоит из 2 основных этапов - мобилизация грудино-реберного комплекса и его фиксация в положении коррекции. В отношении второго этапа в последнее десятилетие преобладающее большинство хирургов для фиксации грудины и ребер используют различные металлические конструкции.

А в необходимости применения мобилизации грудино-реберного комплекса мнения ученых разделились в связи с предложенной D.Nuss в 1998 году оригинальной методики - минимально инвазивной техники коррекции ВДГК II и III степени (МШРЕ), суть которой состоит в применении для исправления деформации передней стенки грудной клетки только металлической пластины, проводимой за грудину без предварительной стерно- и хондротомии.

Материалы и методы

Под нашим наблюдением в отделении детской ортопедии БНИЦТО находились 36 больных с ВДГК II и III степени возраст больных от 6 до 16лет, из них 15 девочек и 21 мальчиков.

Диагностический алгоритм включал:

-Анамнез

-Клинический осмотр: определение степени деформации.

-Функциональный методы диагностики (ЖЕЛ, ФВД, ЭХОКГ)

-Рентген исследования в 2х проекциях

-КТ при необходимости

Методика оперативного лечения.

Всем больным проводилось оперативное лечение с применением метода NASS. Операция выполнялась под интубационной анестезией, после соответствующей обработки операционного поля производится кожные разрезы по боковым поверхностям грудной клетки в области пятого межреберия размером 3-4 см. В области седьмого межреберия проводится кожный разрез для введения торакаскопа. Под контролем торакоскопа проводятся изогнутая пластина от одного разреза к другому. Далее пластина переворачиваются вокруг своей оси на 180° , концы пластины фиксируют к ребрам лавсановыми нитями. Послойные швы на рану, асептическая повязка. Далее в области седьмого межреберия устанавливается дренаж по Бюлау. На 2-е сутки активизируем больного и назначаем дыхательную гимнастику. После контрольной УЗИ и рентгенографии при отсутствии жидкости плевральной полости дренаж по Бюлау удаляется.

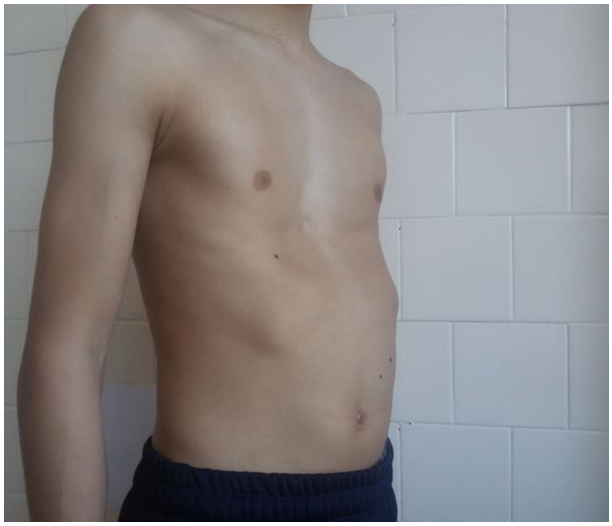

Результаты и их обсуждения.

Все больные были повторно осмотрены через 3,6,12.месяцев после операции.

Всем больным сделано ЖЕЛ, ФВД, ЭХОКГ, ЭКГ, рентгенографии и КТ.

Хорошие результаты получены у 24 больных, удовлетворительные-12.

Неудовлетворительные результаты и рецидивов заболеваний не наблюдалось.

Выводы: Таким образом своевременная диагностика и проведенное оперативное лечение с применением методики NASS при ВДГК II и III степени улучшает анатомо- функциональные результаты, устраняет косметический дефект и восстанавливает трудоспособность.

Литература

1). *Губа А.Д. Способ торакопластики воронкообразной деформации грудной клетки // Детская хирургия. 2005, № 5. — С. 16-18;*

2).*П.Гафаров Х.З., Плаксейчук Ю.А., Плаксейчук А.Ю. Лечение врожденных деформаций грудной клетки. — Казань: ФЭН, 1996. — 142 с.*

3). *Рудаков С.С. Изолированные и синдромальные дефекты развития грудной клетки и их лечение :Дисс. .докт. мед. наук. М., 1988. -309 с.*

4).*Фокин А.А. Килевидная деформация грудной клетки у детей :Дисс. . канд. мед. наук. Л., 1987. — 204 с.*

5). *Herrmann K.A., Zech C.J., Strauss.T. et al. Cine MRI of the thorax in patients with pectusexcavatum // Radiologe. 2006. - Vol. 46. N.4. - P. 309317.*

6).*Kowalewski J., Brocki M., Dryjanski T. et al. Pectusexcavatum: increase of right ventricular systolic, diastolic, and stroke volumes after surgical repair // J. Thorac. Cardiovasc.Surg. 1999. - V.l 18, N.l. - P. 87-92.*

7). *Kane A., Diao M., Diop I.B. et al. Les modifications electrocardiographi-ques au cours des deformations thoraciques. A propos de 20 cas chez des sujets de race noire // Ann. de Cardiologie et Angeiologie. 1997. — V.46, N.10. -P.650-656.*

8). *Mitsuoka A., Hitomi S., Ito M. et al. Sternal turnover with rectus muscle pedicle and its non-turnover modification as corrective procedures for funnel chest //RinshoKyobuGeka'. 1998. - V.6, N.l. -P.43-47.*

9). *Petersen C. Funnel chest. New aspects since introduction of a minimally invasive surgical technique // Orthopade. 2003. - Vol.32, N.10. - P.916-9.*

10).*Robicsek F. Surgical treatment of pectusexcavatum // Chest. Surg. Clin. N. Am. 2000. - V. 10, N.2. - P.277-296.*

ПЕРИОПЕРАЦИОННАЯ АНТИБАКТЕРИАЛЬНАЯ ПРОФИЛАКТИКА ПРИ ЭНДОПРОТЕЗИРОВАНИИ КОЛЕННОГО СУСТАВА

ДЖУМАБЕКОВ С.А., КАЗАКОВ С.К., АЙТНАЗАРОВ Э.Т., БОЛОТКАНУУЛУ Н., КАЛЧАЕВ Б.Н.

Бишкекский научно-исследовательский центр травматологии и ортопедии,Кыргызстан, Бишкек.

Аннотация: Данная статья посвящена послеоперационным инфекционным осложнениям при эндопротезировании коленного сустава. Исследование заключалась в определении эффективности предложенной нами методики комплекса профилактических мероприятий. До госпитализации у больного берется анализ мазка из зева для определения наличия патогенной микрофлоры и чувствительности к ней антибиотиков. Антибиотикопрофилактика проводится парентеральным введением препаратом, полученным в результате мазке из зева, за 30 минут до кожного разреза. Предложенный авторами метод позволяет значительно снизить риск развития инфекционных осложнений.

Ключевые слова: эндопротезирование коленного сустава, инфекционные осложнения, антибиотикопрофилактика**.**

Abstract: This article is devoted to postoperative infectious complications in endoprosthetics of the knee joint. The study consisted in determining the effectiveness of the proposed method of the complex of preventive measures. In pre-hospitalization, the patient takes a smear from the throat to determine the presence of pathogenic microflora and the sensitivity of antibiotics to it. Antibiotic prophylaxis is carried out by parenteral administration of the drug obtained as a result of smear from the throat, 30 minutes before the cutaneous incision. The method proposed by the authors allows to significantly reduce the risk of developing infectious complications.

Keywords: knee arthroplasty, infectious complications, antibiotic prophylaxis.

Актуальность:

На сегодняшний день лечение патологии крупных суставов, в связи с развитием высоких технологий решается путем широкого применения эндопротезирования. Данный вид оперативного вмешательства на опорно-двигательном аппарате позволяет уменьшить срок пребывания пациента в стационаре, рано активировать и возвратить к трудовой деятельности больных. С увеличением количества эндопротезирований прямо пропорционально снизились и количество различных видов корригирующих остеотомий с элементами декомпрессии сустава. Следствием этого явилось снижение количества рецидивов деформаций, предупреждение не сращивания костных фрагментов и развития других осложнений [1].Широкое внедрение методик эндопротезирования привело к резкому увеличению числа поверхностных и глубоких нагноений области оперативного вмешательства, которые, по данным литературы, составляют 1 – 2% при первичном и 3 – 4% при ревизионном протезировании. Данный вид осложнений относятся к тяжелым видам осложнений и протекают более длительно, требуя в своем лечении не только консервативную терапию, но и ряд хирургических вмешательств [2,3,4,5]. В связи с этим остается актуальной проблема инфекционных осложнений, а в частности профилактики и снижение риска их развития.

Факторы риска развития парапротезной инфекции:

К факторам риска можно отнести: возраст пациента, конституцию, сопутствующую патологию (ревматоидный полиартрит, СКВ, сахарный диабет, патология органов и систем), предшествующее введение кортикостероидов в область сустава, наличие очагов хронической инфекции в организме, предшествующие операции (включая протезирование).

Немаловажную роль играет также длительность нахождения в стационаре, оснащенность операционной современным оборудованием, личный опыт оперирующего

хирурга, продолжительность оперативного вмешательства, объем кровопотери и адекватность дренирования[6,7,8,9].

Все эти факторы должны быть учтены при планировании, а также при проведении такого высокотехнологического вмешательства как эндопротезирование коленного сустава.

На сегодняшний день не существует единого мнения или же протокола, которому придерживаются во время проведения успешной АБП[10]. Существуют множество исследований доказывающих эффективность тех или иных способов профилактики, но, к сожалению даже системное использование антибактериальных препаратов и безупречно проведенная операция в некоторых случаях не предотвращает развития послеоперационных инфекционных осложнений[11,12,13,14,15]. Основной задачей антибиотикопрофилактики является создание бактерицидной концентрации антибиотика в тканях, которые будут подвергаться бактериальной контаминации во время операции, то есть от разреза до закрытия раны.Классическая схема периоперационной профилактики, изложенная в большинстве руководств по антибактериальной химиотерапии в ортопедии предполагает,при проведении плановых операций, использование цефалоспоринов I-II поколения (ЦС I-II). Однако, как показывает практика, использование ЦС I-II не всегда позволяет обеспечение гладкого течения послеоперационного периода и предотвращения развития послеоперационных инфекционных осложнений [16]. Более того при шаблонном применении этих препаратов увеличивается риск развития антибиотикорезистентности. В связи с этим для рационального применения антибактериальных препаратов необходим индивидуальный подход.

Цель исследования

Целью нашего исследования было улучшение результатов эндопротезирования коленного сустава путем разработки комплекса профилактических мероприятий.

Материалы и методы исследования:На базе Бишкекского научно-исследовательского центра травматологии и ортопедии с сентября 2014 г. по октябрь 2017 г. были произведены 73 операций по тотальному замещению коленного сустава. С целью профилактики возможных инфекционных осложнений, кроме предоперационной подготовки больного и минимального пребывания в стационаре нами был разработан комплекс мероприятий, который заключался в следующем:

- проведение бактериологического исследования мазка из зева до госпитализации пациентов;
- применение антибактериального препарата с целью ПАП, полученным в результате посева из зева;
- применение транексамовой кислоты с целью уменьшения кровопотери во время и после операции.

За 2-3 дня до госпитализации проводилось бактериологическое исследование мазка из зева, для выявления патогенной микрофлоры и определения чувствительности к антибиотикам. Мазки из зева брались в следствии, того, что золотистый стафилококк (Staphylococcus aureus) являясь возбудителем инфекционных осложнений обитает главным образом в полости ротоглотки[17]. Примерно **50% людей являются носителями золотистого стафилококка, постоянными или временными, но в связи с ослаблением иммунитета или на фоне обострения сопутствующих заболеваний увеличивается риск обсеменения данными микроорганизмами [18]**. Термин «условно-патогенный» означает, что стафилококк может обитать в организме человека в течение длительного времени, а может и всей жизни и вызывает заболевание, только в том случае, когда у организма снижены защитные механизмы, то есть иммунодефицитное состояние[19]. Любое оперативное вмешательство оказывает на организм стрессовое воздействие, что является пусковым фактором для размножения золотистого стафилококка, а также других условно-патогенных микроорганизмов.

Антибиотикопрофилактика проводилась следующим образом: в случае отсутствия патогенной микрофлоры в анализе мазка из зева в качестве антибактериального препарата применялись цефалоспорины (ЦС). ЦС применялись внутривенно за 30 мин. до кож-

ного разреза. Если в анализе мазка из зева был высеян, какой либо микроорганизм, то в качестве препарата для ПАП руководствовался перечень препаратов, к которому была чувствительность. Доза препарата зависела от веса больного, а также от вида препарата. Таким образом, мы предупреждаем размножение патогенного микроорганизма обитающего в области ротоглотки и зева.

Для уменьшения объема общей кровопотери во время операции, а также в послеоперационном периоде применялась транексамовая кислота, которая вводилась за 2 часа до кожного разреза парентерально. Фармакодинамика данного препарата заключается в конкурентном ингибировании фибринолиза и активации плазминогена, в более высоких концентрациях связывает плазмин. Также он удлиняет тромбиновое время, тормозит образование кининов и других пептидов, участвующих в воспалительных и аллергических реакциях. Объем кровопотери после применения данного препарата снизился до 30 % и позволяет обходиться без гемотрансфузии. В исследуемой группе пациентов не отмечались случаи инфекционных осложнений. На основании предложенного способа антибактиральной профилактики разработан алгоритм, который успешно применяется на базе нашей клиники.

Выводы. Таким образом, мы пришли к выводу, что проведенный комплекс профилактических мероприятий позволил рационально применить антибактериальные препараты и предотвратить развитие резистентности к ним. Применение транексамовой кислоты позволило уменьшить общий объем кровопотери на 30%. После применения антибиотикопрофилактики на основе мазка из зева нам удалось снизить количество инфекционных осложнений на 4,2%.

Литература

Корнилов Н.Н. Артопластика коленного сустава / Н.Н. Корнилов, Т.А. Куляба. – СПб., 2012. –228 с.

Муконин А.А. Инфекционные осложнения после эндопротезирования крупных суставов как актуальная проблема современной ортопедии // Новые медицинские технологии. – 2006. – № 8. – С. 17-29.

Петрова Н.В. Диагностика имплант-ассоциированных инфекций в ортопедии с позиции доказательной медицины // Хирургия позвоночника. – 2012. – № 1. – С. 74-83.

Ревизионное эндопротезирование коленного сустава : инфекционные осложнения (Часть II) / Т.А. Куляба [и др.] // Эндопротезирование в России : Всерос. монотем. сб. науч. статей. – Казань; СПб., 2007. – Вып. 3. – С. 165-175.

Ревизионное эндопротезирование коленного сустава : показания, классификация костных дефектов, особенности хирургической техники (часть I) / Т.А. Куляба [и др.] // Эндопротезирование в России : Всерос. монотем. сб. науч. статей. – Казань ; СПб., 2008. – Вып. 4. – С. 263-270.

The epidemiology of revision total knee arthroplasty in the United States / K.J. Bozic [et al.] // Clin.Orthop.Relat. Res. - 2010. - № 468. - P. 45-51.

Differences in the risk factors for surgical site infection between total hip arthroplasty and total knee arthroplasty in the Korean Nosocomial Infections. Surveillance System (KONIS) / K.H. Song [et al.] //Infect. Control Hosp. Epidemiol. – 2012. – Vol. 33, N. 11. – P. 1086-1093.

Incidence and risk factors for surgical infection after total knee replacement / Y. Babkin[et al.] //Scand. J. Infect. Dis. – 2007. – Vol. 39, N. 10. – P. 890-895.

Infection burden for hip and knee arthroplasty in the United States / S.M. Kurtz [et al.] // J. Arthroplasty.2008. – Vol. 23, N. 7. – P. 984-991.

Infection burden for hip and knee arthroplasty in the United States / S.M. Kurtz [et al.] // J. Arthroplasty.2008. – Vol. 23, N. 7. – P. 984-991.

Павлов В.В. Прогнозирование, диагностика, профилактика и лечение инфекций в области хирургического вмешательства при эндопротезировании тазобедренного сустава: автореф. дисс. ... д-ра мед.наук: 14.01.21 / В.В. Павлов. — Новосибирск, 2008. — 48 .

Hanssen A.D., Osmon D.R., Nelson C.L. Prevention of deep periosthetic joint infection // The journal of bone and joint surgery.— 1996. — Vol. 78-A, № 3. — P. 458-471.

13. А. Л. Осипова, В.С. Гороховский, Д.Д. Дъяков, В.Ю. Коршняк, А.Г. Рыков, В.А. Шендеров, Особенности антибиотикопрофилактики при первичномэндопротезиро-

вании тазобедренного сустава у пожилых в дорожной клинической больнице г. Хабаровска//Бюллетень ВСНЦ СО РАМН, 2006 № 4 (50) С.233-236.

14. И.Ф. Ахтямов, И.И. Кузьмин, Э.Б. Гатина, Г.Г. Гарифуллов, Е.С. Шигаев// Обоснование антибиотикопрофилактики инфекционных осложнений в хирургии крупных суставов, Практическая медицина, Казань 2012, том 1, С.7-9.

15. И.Ф. Ахтямов, Д.В. Римашевский, Е.-Д.Т. Курмангалиев,Ж.М. МОлдакулов, И.К. Еремин// Профилактика инфекционных осложнений эндопротезирования коленного сустава, Казань, Практическая медицина, 2014 №2 том2, С. 23-29.

16. М.Ж. Азизов, Ш.А. Махсудов//Профилактика гнойных осложнений при эндопротезировании тазобедренного сустава Ортопедия, травматология и протезирование 2010, № 4: 46–4.

17. Зубков М.Н. Антибиотикопрофилактика и антибиотикотерапия гнойных осложнений в травматологии и ортопедии // Клиническая антимикробная химиотерапия. — Т. 1, № 1. — 1999.

18. В.Л. Лимонов, К.В. Гайдуль, А.А. Муконин/ Инфекционные осложнения после эндопротезирования крупных суставов как актуальная проблема современной ортопедии, Москва 2013.

19. Franklin D. Lowy. Staphylococcal Infections. // In: Harrison's Infectious Diseases / Dennis L. Kasper, Anthony S. Fauci, eds. – New York, 2010. – Chapt.35. – P.386-399.

ПРОФИЛАКТИКА ОСЛОЖНЕНИЙ ПРИ ЭНДОПРОТЕЗИРОВАНИИ КРУПНЫХ СУСТАВОВ.

ДЖУМАБЕКОВ С.А., КАЗАКОВ С.К., БОЛОТКАН УУЛУ Н. КАЛЧАЕВ Б.Н.

Бишкекский научно-исследовательский центр травматологии и ортопедии Кыргызстан, Бишкек.

Резюме: Данная статья посвящена одной из актуальных проблем в ортопедии и травматологии, профилактике тромбоэмболических и инфекционных осложнений при эндопротезировании крупных суставов нижних конечностей. Несмотря на достаточное количество на сегодняшний день арсенала инъекционных и пероральных антикоагулянтов и фибринолитиков, к сожалению нет единого подхода к профилактике и лечению тромбозов вен нижних конечностей. Кроме того нет путей решения профилактики инфекционных осложнений. В данном исследовании приведен анализ осложнений после эндопротезирования крупных суставов а также пути их решения. Результат исследования говорит об эффективности данного комплексного лечения

Ключевые слова:эндопротезирование, парентеральные антикоагулянты, пероральные антикоагулянты, антибиотикопрофилактика.

PREVENTION OF COMPLICATIONS IN ENDOPROSTHETICS OF LARGE JOINTS.

DJUMABEKOV S.A., KAZAKOV S.K., BOLOTKANUULU N. KALCHAEV B.N.

Bishkek Research Center of Traumatology and Orthopedics Kyrgizstan, Bischkek.

Summary: This article is devoted to one of the urgent problems in orthopedics and traumatology, prevention of thromboembolic and infectious complications in endoprosthesis replacement of large joints of the lower limbs. Despite the sufficient amount of today's arsenal of injecting and oral anticoagulants and fibrinolytics, unfortunately there is no single approach to the prevention and treatment of venous thrombosis of the lower extremities. In addition, there is no solution to the prevention of infectious complications. This study provides an analysis of the complications after endoprosthetics of large joints, as well as ways to

solve them. The result of the study indicates the effectiveness of this complex treatment.

Keywords: endoprosthetics, parenteral anticoagulants, oral anticoagulants, antibiotic prophylaxis

Ежегодно в мире выполняется более 1,5 миллиона операций по эндопротезированию крупных суставов нижних конечностей. При этом потребность в них неуклонно растает [1]. Реконструктивные операции такого рода отличаются травматичностью, высоким риском развития массивной кровопотери, жировой эмболии и тромбоэмболии, которые являются серьезными осложнениями. [2]. Опасность тромбоэмболических осложнений, помимо риска летального исхода, состоит и в недооценке частоты их развития, поскольку для послеоперационного венозного тромбоза характерно бессимптомное течение [3]. В результате неадекватная профилактика может стать причиной развития посттромбофлебитического синдрома, рецидивирующей ТЭЛА и тромбоэмболической легочной гипертензии [4]**.** Поэтому одной из актуальных задач является профилактика тромбоэмболических осложнений. По данным различных авторов количество данных осложнений варьирует от 4 до 60 % .[5]. Патогенез тромбоза сложен и складывается из участия как местных, так и общих факторов, которые, взаимодействуя друг с другом, ведут к образованию тромба. К местным факторам относят изменения сосудистой стенки, замедление и нарушение тока крови, к общим факторам — нарушение регуляции свертывающей и противосвертывающей системами жидкого состояния крови в сосудистом русле и изменение качества крови. Среди местных факторов развития тромбоза велика роль изменений сосудистой стенки. Особенно важны повреждения внутренней оболочки сосуда, его эндотелия, которые способствуют прилипанию к месту повреждения тромбоцитов, их дегрануляции и высвобождению тромбопластина, т. е. началу тромбообразования. Природа изменений стенок артерий и вен, способствующих развитию тромбоза, различна. [7]. Для профилактики тромбоэмболических осложнений после эндопротезировании коленного или тазобедренного суставов применяются комплекс медикаментозных препаратов (инъекционных и пероральных).

Кроме ТЭЛА еще одной из грозных осложнений после эндопротезирования является развитие парапротезной инфекции, которое во всех случаях трудно поддается лечению, требует выполнения многократных хирургических вмешательств и связано с длительными сроками госпитализации пациентов, а также с большими материальными расходами. При этом процент окончательных положительных исходов с сохранением конечности и функции сустава остается крайне низким [6].

Целью нашего исследования явилось улучшить результаты хирургического лечения эндопротезирования коленного сустава путем уменьшения риска развития тромбоэмболических и инфекционных осложнений.

Материалы и методы исследования

С 2015 г. по 2018 г. в отделении патологии суставов БНИЦТО было проведено 90 операций по замене тазобедренных (n=70) и коленных (n=20) суставовв возрасте от 52 до 85 лет (средний возраст 64.3). В ходе предоперационной подготовки основное внимание уделялось оценке коагуляционных факторов риска (инсульты, ТЭЛА или ТГВ в анамнезе, терапия эстрогенами, наличие вредных привычек и т.д.). Для профилактики

тромботических осложнений был использован комплекспрепаратов. С этой же целью во время операцииосуществлялось восстановление ОЦК и нормализация гемодинамики. Из немедикаментозных средств профилактики тромбозов важное значение уменьшение травматичности и продолжительности операции, снижение кровопотери за счетстатической эластичной компрессии, а также раннюю активизацию пациентов.

Послеоперационная профилактика включала, во-первых, механическую компрессию у всех больных (эластичное бинтование, компрессионный трикотаж, во-вторых, фармакологическую терапию в виде ингибитора фибринолиза Транексамовая кислота 250 мг. на 200 мл. физиологического растворав/в кап. 2 р/д, ангиопротектор Токсивенол 3,0 мл внутримышечно 3 р/д 3 дня, антикоагу-

лянт Ксарелто 10 мг 1 т. 1 р/д 10 дней , затем антиагрегант Тромбо-Асс 50 мг. По 1 т. 1 р/д в течении 2 мес.

В ходе исследования проводился мониторинг анализа коагулограмм больных на 5 и 10 сутки после операции, измерение окружности бедра и голени в пред- и полсеоперационном периодах. Результаты показали эффективность применения данных препаратов для профилактики тромбоза вен нижних конечностей. У 86 больных тромбоза вен не отмечалось, сдвигов показателей свертывающей системы крови не наблюдалось. У 4 –х больных с сопутствующими заболеваниями (варикозное расширение вен) наблюдался тромбоз глубоких вен нижних конечностей.

Профилактика инфекционных осложнений. Некоторые микроорганизмы не чувствительны к ЦС I-II поколения, и применение для ПАП этих препаратов не оказывает никакого эффекта. В связи с этим нами предложено проведение ПАП из анализа мазка из зева. Вероятность развития инфекции в первые 24 часа после операции зависит от числа имеющихся бактерий в организме и иммунного статуса больного. В течение первых 2-х часов защитные механизмы хозяина сокращают общую численность микроорганизмов, а в последующие 4 часа количество бактерий остается примерно на одном уровне. Защитные механизмы убивают бактерии примерно с той же скоростью, с которой они размножаются. Эти первые 6 часов в хирургии называют «золотым периодом». Продолжительность антибиотикопрофилактики не превышала 24 часов после операции, чтобы не вызвать развитие резистентности [8]. Для проведения ПАП нам было необходимо провести анализ мазков из зева пациентам и определить наличие патогенной микрофлоры, а также чувствительность к антибиотикам, который проводился диско-диффузным методом. В большинстве случаев (50%) возбудителями инфекционных осложнений является золотистый стафилококк Staphylococcus Aureus. Данный микроорганизм обитает в организме преимущественно в области небных миндалин и зева, при снижении иммунной системы организма увеличиваясь в количестве и гематогенным путем, может попадать в различные части организма в частности в область хирургического вмешательства. Если иммунная защита человека работает нормально, стафилококк существует в организме, не причиняя «хозяину» никакого беспокойства. В случае снижения иммунитета, стафилококк может атаковать организм человека, что ведет к появлению самых различных инфекционных осложнений вплоть до тяжелейших септических шоковых состояний. Полученный в результате данного анализа антибиотик вводился внутривенно за 30 мин. до кожного разреза, а также после операции не превышая 24 часов, тем самым мы могли индивидуально подобрать препарат для ПАП.

Выводы. Комбинированное применение ингибитора фибринолиза, ангиопротекора и антиагрегантов, а также ранняя активизация больных в послеоперационном периоде эффективно влияют на профилактику тромбозов вен нижних конечностей, уменьшает количество тромбоэмболических осложнений. В план обследования пациентам необходимо включить обязательно анализ мазка из зева и определение чувствительности к антибиотикам. Это позволит ортопеду рационально провести антибиотикопрофилактику для проведения ПАП.

Литература

Минасов Т.Б., Минасов Б.Ш., Загидуллин Ш.З. Дабигатран – новый подход к профилактике тромбоэмболическихосложнений // Травматология и ортопедия России 2011 – 3(61) С.80.

Boscainos PJ. McLardy-Smith P. Jinnah RH. Deep vein thrombosis prophylaxis after total-knee arthroplasty. CurrOpinOrthop. 2006:17:60-7.

Effect of early surgery after hip fracture on mortality and complications: systematic review and meta-analysis / N. Simunovic, P.J. Devereaux, S. Sprague et al. // CMAJ. — 2010. — Vol. 182, № 15. — P. 1609-1616

Heit J.A. Venous thromboembolism epidemiology: implications forpreventionandmanagement // Semin. Thromb. Hemost. —2002. — Vol. 28, Suppl. 2. — P. 3-13

Котельников М.В. Ведение больных с венозными тромбоэмболиями. — М., 2006. — 102 с

Горидова Л.Д. Бактериальные артриты крупных суставов (этиопатогенез, диагно-

стика и лечение): дис. ... докт. мед.наук / Л.Д. Горидова. — Харьков, 1994. — 310 с., Септические артриты тазобедренного сустава / Л.Д.Горидо-ва, В.А.Филиппенко, О.Е.Вырва, К.К.Романенко // Травма. — 2004. — Т. 5, № 1. — С. 70–75. — ISSN 0021-1706.

Winiarsky R., Barth P., Lotke P., Total knee artroplasty in morbidly obese patients// J. Bone joint. Surg. Am. -1998, Dec. -№ 80(12).-P. 1770 -4.

Поздеев О.К. Грамположительные кокки // В «Медицинская микробиология» под ред. Покровского В.И. – Москва, 2002 – Глава 12 – 281-299.

УДК [616.728.:616.728.3]-089.844

ПОЛИСЕГМЕНТАРНОЕ ЭНДОПРОТЕЗИРОВАНИЕ КРУПНЫХ СУСТАВОВ

ДЖУМАБЕКОВ С.А., КАЗАКОВ С.К., КАРТАНБАЕВ Ж.Ж., БАЙГАРАЕВ Э.А., ШЕРАЛИЕВ А.А., НУРУДИН УУЛУ Б., ШАМШИЕВ М.А.

Бишкекский научно-исследовательский центр травматологии и ортопедии.

Резюме: Цель исследования- улучшение результатов оперативного лечения методом полисегментарного эндопротезирования крупных суставов нижних конечностей у пациентов с различными заболеваниями.

Полисегментарное эндопротезирование крупных суставов признано наиболее эффективным методом лечения, позволяющим устранить болевой синдром, что является одним из важных аспектов улучшения качества жизни у пациентов. Однако при эндопротезировании у данной категории больных имеется много нерешенных трудностей, изучению которых посвящена наша работа.

Нами обследованы и проведены полисегментарное эндопротезирования 50 пациентов(106 операций) с патологией тазобедренных и коленных суставов Бишкекском научно-исследовательском центре травматологии и ортопедии с 2011 по 2017 годы. Ближайшие и отдаленные результаты лечения изучены по методике Центрального института травматологии и ортопедии имени Н.Н. Приорова (СОИ-3).

Ключевые слова: полисегментарное эндопротезирования, крупные суставы.

MULTISEGMENTAL ENDOPROSTHESIS OF LARGE REPLACEMENTS JOINTS

DZHUMABEKOV A.N., KAZAKOV S. K., KARTANBAEV ZH.ZH., BAIGARAEV E.A., SHERALIEV A.A., NURUDINUULU B., SHAMSHIEV M.A.

Bishkek Research Center of Traumatology and Orthopedics.

Summary: Objective-to improve the results of surgical treatment by the method of polysegmentaryendoprosthetics of large joints of the lower extremities in patients with various diseases.

Polysegmentaryarthroplasty of large joints is recognized as the most effective method of treatment, which allows to eliminate pain syndrome, which is one of the important aspects of improving the quality of life in patients. However, with endoprosthetics, there are many unsolved difficulties in this category of patients, the study of which is devoted to our work.

We examined and conducted polysegmentaryendoprosthetics of 50 patients (106 operations) with the pathology of the hip and knee joints of the Bishkek Research Center for Traumatology and Orthopedics from 2011 to 2017. The immediate and long-term results of the treatment were studied by the method of the Central Institute of Traumatology and Orthopedics named after NN. Priorov (SOI-3).

Keywords: multisegmentalendoprosthesis, largejoints.

Актуальность: Демографические закономерности, выражающиеся в увеличении продолжительности жизни населения развитых стран, ставят перед ортопедами важную государственную медико-социальную проблему – восстановление здоровья и повышение качества жизни больных с дегенеративными поражениями крупных суставов. В нашей стране эта проблема не менее актуальна.[3]

Повреждения и заболевания опорно-двигательного аппарата занимают второе место среди причин временной нетрудоспособности и третье среди причин инвалидности и смертности населения [4].

Инвалидность при ревматических заболеваниях с самого первого момента её установления становится пожизненной, продолжаясь десятки лет, поражая людей молодого и среднего возрастов. Доказано, что в 10-33% случаев такие больные не способны самостоятельно перемещаться вне дома, а многие из них нуждаются в постоянной помощи, поскольку лишены возможности обслуживать себя. Поэтому проблема полного восстановления безболезненной подвижности крупных суставов и опорной функции нижней конечности у больных с данной формой болезни является актуальной проблемой современной ортопедии [1,2].

Проблема хирургической коррекции патологии крупных суставов, направленная на восстановление их функции, остается наиболее приоритетной в травматологии и ортопедии.[5]

Среди способов хирургического лечения поражений крупных суставов нижних конечностей, как зарубежом, так и в Кыргызстане, широкое распространение получило эндопротезирование. Преимущества его заключаются в возможности ранней нагрузки на конечность, восстановлении движений в суставах и, следовательно, в быстрой активизации больных.

Материал и методы: В течение с 2011г. по 2017г. в нашей клинике произведено полисегментарное эндопротезирование крупных суставов у 50 пациентов с поражением крупных суставов нижних конечностей. Возраст больных варьировал от 18 до 73 лет. Из них мужчин – 26, женщин – 24. Тотальное замещение тазобедренных и коленных суставов произведено с использованием зарубежных эндопротезов фирмы Tipsan, Stryker, Bioimpianti.

Таблица №1. Распределение пациентов по полу, нозологии и возрасту (n=50)

возраст	мужчины		женщины		всего
нозология	Рев.артриты	Бол. Бехтерева	Рев.артриты	Бол. Бехтерева	
Меньше 20 лет	1	2	1	-	4(8%)
21-30	5	10	3	-	18(36%)
31-40	1	4	4	-	9(18%)
41-50	1	1	7	-	9(18%)
51-60	-	1	6	-	7(14%)
61-70	-	-	2	-	2(4%)
Старше 70	-	-	1	-	1(2%)
всего	8	18	24	0	
	26(52%)		24(48%)		50(100%)

Показателем тяжелого состояния пациентов до оперативного лечения является длительность заболевания и длительность поражения суставов. Таким образом пациенты мужской группы в среднем отмечают заболевание в течении 7,5 лет, в женской группе этот показатель выше и составляет 9,6 лет, все эти больные ранее получали амбулаторное и стационарное лечение по местожительства, однако выраженного положительного эффекта не добились, что побудило их обратиться в БНИЦТО (Таблица №2).

Таблица № 2. Распределение пациентов по длительности заболевания.

Сроки заболевания	Мужчины	Женщины	Количество пациентов
До 3 лет	3	2	5
До 5 лет	6	8	14
До 8 лет	12	10	22
До 10 лет	3	2	5
До 15 лет	2	2	4
Средний срок	7,5	9,6	
Общее количество	26 (52 %)	24 (48 %)	50 (100 %)

Многие из пациентов до поступления в ортопедический стационар длительное время наблюдались и лечились в специализированных отделениях ревматологии, вследствие чего многие из них имели различную группу инвалидности (таблице № 3.).

Таблица № 3. Распределение больных по группе инвалидности

Тяжесть инвалидности	Ревматоидный полиартрит		Болезнь Бехтерева		Всего	
	Абс	%	Абс	%	абс	%
I группа	8	16	10	20	18	36%
II группа	16	32	5	10	21	42%
III группа	4	8	1	2	5	10%
пенсионеры	3	6	0	0	3	6%
Нет	1	2	2	4	3	6%
Всего	32	64 %	18	100%	50	100%

Анализируя данную таблицу видно, что 44 (88%) пациента имели ту или иную группу инвалидности, причем из них 21(42%) были инвалидами второй группы. Пациентов с первой группой инвалидности было 18 (36%), с третьей - 5 (10%).

Характер системной патологии при ревматоидном артрите и болезни Бехтерева и патогенез их развития приводит к неизбежному разрушению многих суставов, в том числе тазобедренных и коленных. В зависимости от количества пораженных крупных суставов нижних конечностей и их влияние на функциональную способность больного в целом мы разделили всех больных на три группы, обозначенных условно аббревиатурой ТТ, КК и ТК. В группу «ТТ» включены больные с двусторонним поражением тазобедренных суставов. Группу «КК» составили больные с двусторонним поражением коленных суставов. Группа «ТК» состояла из больных с сочетанным поражением тазобедренных и коленных суставов нижних конечностей.

Как видно из таблицы № 2.1.6. большее количество пациентов встречалось в группе «ТТ» - 28(56%), в группе «КК» с двухсторонним поражением коленного сустава было 15 (30%) больных и в группе «ТК» была наиболее малочисленной и составила 7 (14%) случаев (таблица №4).

Таблица № 4. Распределение больных по группам.

Оперированные суставы	Количество больных	
	абс.	%
Группа «ТТ» - операция на обеихтазобедренных суставах.	28	56%
Группа «КК» - операции на обеих коленных суставах	15	30%
Группа «ТК» – операции с сочетанием тазобедренных и коленных суставов.	7	14%
Всего	50	100 %

Как было сказано выше, все больные имели поражение более двух суставов. В связи с этим количество больных не совпадает с количеством произведенных операций эндопротезирования сустава. Соотношение больных и оперированных конечностей представлены в ниже следующей таблице №5.

Таблица № 5. Количество больных и оперированных суставов

По локализации эндопротезирования	количество	муж	жен	ТЭТС	ТЭКС
Тазобедренный сустав	28	20	8	56	
Коленный сустав	15	3	12		30
Тазобедренный и Коленный сустав	7	3	4	10	10
Всего:	50	24	26	66	40
				Всего: 106	

В большинстве случаев при эндопротезировании коленного сустава использованы протезы производства Турции, протезы «Tipsan» (34,9 %), далее идут протезы «Stryker» (2,8 %).

Таблица №6. Распределение эндопротезов по производителям

Производитель	Женская группа		Мужская группа группа		Всего	
	абс.ч.	%	абс.ч	%	абс.ч	%
«Stryker» протез коленного сустава	3	2,8	-	-	3	2,8
«Tipsan»протез коленного сустава	27	25,5	10	9,4	37	34,9
«Tipsan» протез тазобедренного сустава	15	14,2	29	27,4	44	41,5
«Bioimpianti»протез тазобедренного сустава	6	5,7	16	15,1	22	20,7
Всего	51	48,1	55	51,9	106	100

При эндопротезировании тазобедренного сустава в большинстве случаев установлены эндопротезы фирмы «Tipsan», что составило 41,5 %, тогда как фирмы «Bioimpianti» только 20,7 % от общего числа.

Особенности выполнения последовательного эндопротезирования тазобедренных и коленных суставов при полисегментарном поражении.

При выборе последовательности эндопротезирования тазобедренного и коленного сустава мы полагались на следующие факторы:

количество подверженных патологии суставов;

степень тяжести патологии сустава, выраженность контрактур суставов и выраженность артралгического синдрома;

При отсутствии выраженного сгибательного положения коленного сустава эндопротезирование начинали с тазобедренного сустава. Замена коленного сустава исполнялась после тазобедренного сустава, со строгим соблюдением следующих установок:

максимально щадящая артропластика коленных суставов и эндопротезирование, избегать избыточного сгибания бедренной кости в тазобедренных суставах, для профилактики вывихов головок импланта из ацетабулярной чашки;

А при выраженности сгибательной контрактуры коленного сустава первоочередно выполняется эндопротезирование коленного сустава. При этом в дальнейшем в момент имплантации тазобедренного протеза необходимо очень корректно обращаться с протезированным коленным суставом. Это предотвращает повторное повреждение связочного аппарата и возникновениянестабильности бе-

дренного или большеберцового компонентов эндопротеза.

Особенности клинического и технического характера, присущие для пациентов с ревматоидными поражениями крупных суставов:

- высокий риск переломов внутренней и наружной стенки ацетабулярной впадины, по причине остеопороза и асептических воспалений;
- необходимость костной или аллопластики дна и стенки ацетабулярной чашки;
- технические проблемы при вывихивании головки бедра;
- контрактуры тазобедренного и коленного сустава;
- повышенная кровоточивость тканей;
- трудности при интубировании трахеи.

Методика хирургического лечения.

Основные этапы стандартного эндопротезирования тазобедренного сустава.

Эндопротезирование тазобедренного сустава по стандартным клиническим протоколам, с учётом особенностей присущих для ревматоидного поражения.

В обычных ситуациях после поперечной остеотомии шейки бедренной кости, бедро без трудностей можно ротировать кнаружи и обнажить поперечину остеотомии. Однако при ревматоидных патологиях, за счёт анкилоза, ригидности мышц и контрактур это осуществить невозможно. Для решения этой проблемы нами разработана следующая методика: поперечная двойная остеотомия и резекция шейки бедренной кости с помощью остеотома с двойной режущей кромкой (Патент № 192 от 28.08.15 года). Применение этой методики облегчает наружную ротацию бедренной кости без излишней травматизации окружающих тканей.

После обработки вертлужной впадины часто обнаруживали дегенеративные кисты или дефект вертлужной впадины. В связи с этим уменьшается площадь контакта ацетабулярного компонента с костью, что способствует ранней нестабильности ацетабулярного элемента эндопротеза. Для исключения послеоперационных осложнений мы разработали рационализаторское предложение №20/14 от 03.11.2014: «Замещение полости дефекта вертлужной впадины аутотрансплантатом при тотальном эндопротезировании тазобедренного сустава».

Для увеличения площади контакта на границе кость-имплантат заполняется костной стружкой, полученной после обработки вертлужной впадины фрезами. Такая методика имеет большую ценность при безцементномэндопротезировании, когда необходимо максимальное сохранение костной ткани, для последующего врастания его в металлоспонгиозуацетабулярной чашки.

Часто у данной категории больных имеется сопутствующий системный остеопороз и плюс ригидность мышц, в таких случаях возможны переломы бедренной кости при осуществлении манипуляций, во-избежании этого нами разработана рационализаторское предложение № 16/15 от 27.04.15: «Способ вправления головки тотального эндопротеза тазобедренного сустава при ревматических заболеваниях». После установки тазовых и бедренных компонентов эндопротеза через шейку эндопротеза проводится стерильная марлевая лента. Далее с его помощью осуществляется дистракция конечности и производится вправление головки эндопротеза, после вправления лента удаляется. Это дешевый и эффективный способ манипуляции при эндопротезировании.Выполняют контроль движений в суставе, проверяют длину конечностей. Осуществляют тщательный гемостаз, активное дренирование и послойное ушивание раны.

Этапы эндопротезирования коленного сустава.

Эндопротезирование коленного сустава производиться по стандартным протоколам, с учётом особенностей ревматоидного полисегментарного поражения.

Нами в исследуемых группах применялись срединные доступы в положении разгибания голени. Однако нами замечено, у пациентов с выраженной склонностью к образованию послеоперационных келоидных рубцов при срединном доступе в послеоперационном периоде имеется проблема следующего характера. Выраженный срединный келоидный рубец обладает плохой растяжимостью и способствует изза болезненности при сгибании ограничению движений в коленном суставе (при сгибании). Для решения этой проблемы

нами предложена следующая методика: при срединном доступе линия разреза идёт не в виде прямой линии, а в виде волны-зигзага (амплитуда 2-3 см.). В послеоперационном такой рубец за счёт петель волны обладает большей растяжимостью, не ограничивает движения (сгибание). Выполняют контроль движений в суставе, проверяют длину и ось конечности. Осуществляют тщательный гемостаз, активное дренирование и послойное ушивание раны.

Ошибки и осложнения полисегментарного эндопротезирования крупных суставов.

Ошибки технического плана и осложнения у данной группы пациентов после тотальной замены крупных суставов нижней конечности заранее обусловлены сложностью техногенного и клинического характера, тяжестью пролеченной патологии. Но в нашей работе мы постарались максимально учесть возможность осложнений и старались их предотвратить с максимальным используя медикаментозные и тактико-технические методы.

К осложнениям непосредственно во время оперативного лечения можно отнести случаи интраоперационных переломов бедренной кости. Трещины в проксимальной части бедренной кости в момент внедрения бедренного элемента были зафиксированы в 1 случае (2 %). Мы связываем это с наличием грубых деформаций вертельной области бедренной кости, после проведённых раньше костнопластических операций. Интраоперационно решено провести остеосинтез раскола бедренной кости хирургической проволокой, фиксация отломков стабильная. В послеоперационом периоде данное осложнение не имело последствий, только лишь удлинило постельный режим на две недели, по истечению которых пациент был активизирован. В отдалённом периоде наблюдалось полное сращение отломоков, и асептической нестабильности компонентов эндопротеза обнаружено не было.

Тромбоэмболические осложнении в наших наблюдениях составили 2 % (п=1), наблюдались в основном в раннем послеоперационном периоде. У пациента выявлен тромбофлебит поверхностных вен голени, отмеченный клинически на 6 сутки в послеоперационном периоде. Проявления осложнения были следующие: локальная гипертермия задней поверхности голени, там же отмечается болезненность, отечность, пальпаторно боли не интенсивного характера в проекции поверхностных вен. Хотя пациент получал непрямые антикоагулянты (клексан 0.4 1 раз в сутки) тормбоэболит по неуточнённым данным имел место быть. Пациент сразу после выявления осложнения получил специфическую терапию (компресс с гепариновой мазью, компрессионное бельё на нижние конечности, инфузии низкоколоидных растворов). На 3 сутки после начала специфического лечения признаки осложнения регрессировали.

Не секрет, что осложнения воспалительного характера во всех послеоперационных периодах значительно осложняют и удлиняют сроки восстановительного периода, кроме того оказывают сильнейшее отрицательное психологическое воздействие на больного. Поэтому купирование данных осложнений играет важную роль в борьбе за живучесть эндопротеза. В нашей работе отмечено два случая лигатурных свищей в послеоперационном периоде (4,0 %). Эти случаи мы связываем с шовным материалом, а именно непереносимость, аллергические реакции пациентов на используемые нити. Произведено удаление лигатур под местной анестезией, проведён курс антибиотикотерапии, курс местного лечения антисептиками и воспалительный процесс удалось купировать. Рецидивов осложнения нами больше не наблюдалось.

Осложнения со стороны внутренних органов составили 4,0 % (п=2). Отмечены обострения хронических сопутствующих заболеваний (бронхиты, пиелонефриты, циститы), но после применения специфической терапии они имели быстрый регресс и на исходы тотальных эндопротезирований значительно не повлияли.

Асептическое расшатывание компонентов эндопротеза мы наблюдали в 2 % (п=1). Эта больная обратилась повторно через 12 месяцев после операции с жалобами на боли в области правого коленного сустава, нестабильность. На рентгенограммах выявлено асептическое расшатывание большеберцового компонента эндопротеза из-за выраженного остеопороза. Взята на ревизионное эндо-

протезирование, нестабильный эндопротез удалён, выполнено реэндопротезирование. При осмотре через один год отмечается значительное улучшение.

У 4 % (п=2) больных отмечены стойкие контрактуры коленных суставов, обусловленные тем, что больные не соблюдали рекомендованные процедуры, из-за низкой пороговой болевой чувствительности раннюю разработку движений в коленном суставе провести не удалось.

Результаты и их обсуждения. Нами проведен анализ результатов полисегментарного эндопротезирования тазобедренных и коленных суставов у 50 больных. Всем 50 пациентам лечение проведено в отделении патологии суставов и травматологии №1 БНИЦТО в период с 2011 по 2017 годы.

Для оценки клинических проявлений заболевания и функциональных результатов эндопротезирования крупных суставов использована методика стандартизованной оценки исходов лечения (СОИ-3). Основой служит балльная оценка исходов эндопротезирования крупных суставов нижних конечностей. Результаты в раннем периоде лечения исследованы у всех 50 пациентов (100%), в сроках от 2 месяцев до 1 года. Оценка производилась при плановом контрольном посещении клиники. В таблице показатели исследования по СОИ-3 для упрощения понимания показаны в обобщённом виде до лечения и после лечения в мужской и женской группе.

Как видно из данных таблицы в женской группе средний балл по СОИ-3 у всех больных составлял 65,5, что говорит о тяжёлом функциональном состоянии пациентов. Однако после применённого лечения по предложенным методикам в раннем периоде после операции он составил 93,2 а отдалённом периоде уже отмечается прогресс до 93,4. В мужской группе показатели СОИ-3 до операции 67,7 и показатели в отдалённом периоде 94,5. А в раннем периоде показатели идентичны (93,2).

Применение мероприятий, разработанных для снижения числа осложнений при эндопротезировании крупных суставов, наглядно показывают свои преимущества. Устройство для остеотомии шейки бедренной кости при анкилозе тазобедренного сустава, замещение полости дефекта вертлужной впадины аутотрансплантатом при тотальном эндопротезировании тазобедренного сустава и способ вправления головки тотального эндопротеза тазобедренного сустава существенно улучшили результаты лечения до 93,2 балла в раннем операционном периоде. И до 93,95 баллов в отдалённом послеоперационном периоде.

Выводы: Таким образом, полисегментарное эндопротезирование крупных суставов у больных с поражением тазобедренного и коленного суставаявляется единственной возможностью восстановить утраченные функции сустава, когда проводимое консервативное лечение становится неэффективным: усиливаются боли в суставах, нарастают контрактуры, формируются анкилозы в порочном положении, резко сокращается двигательная активность.

Литература

1. Волченко, Д. В. Оценка качества жизни пациентов с травмами и заболеваниями тазобедренного сустава / Д. В. Волченко, Н. И. Ким // Вестник РГМУ-2005. -С. 54-55.

2. Громадский В.Н. Тотальноеэндопротезирование тазобедренного сустава у больных ревматоидным артритом. Диссер. канд.мед.наук. (14.01.21.). Институт травматологии ортопедии АМН Украины, Киев, 2003. С. 28-35.

3. Григорьев А.М. Клинико-статистическое обоснование потребности в эндопротезировании при заболеваниях крупных суставов у взрослого городского населения//Автореф. дисс. канд. мед.наук (14.00.22, 14.00.33). - СПб., 1999. -С. 22.

4. Корнилов Н. В., Шапиро К. И. Актуальные проблемы развития травматолого-ортопедической службы России на современном этапе // Травмат. и ортопедия России — 1993 — № 1 — с. 19 — 24.

5. Сабодашевский О.В. Специализированная помощь больным с дегенеративно-дистрофическими заболеваниями коленного сустава. Автореф.-дис. к-та мед. Наук. - СПб., 2001. - С. 3-4.

ГЛАВА V АКТУАЛЬНЫЕ ВОПРОСЫ И НОВЫЕ ТЕХНОЛОГИИ В ВЕРТЕБРОЛОГИИ

УДК: 611.959:616.71-018.3-002:616.8-009.7:616.833.5:615.03

ПРИМЕНЕНИЕ ПРЕПАРАТА «КАРИПАИН» ПРИ БОЛЯХ В ПОЯСНИЧНО-КРЕСТЦОВОМ ОТДЕЛЕ ПОЗВОНОЧНИКА

О.Е.ЮРИК, Н.П.СЛОБОДЯНЮК

ГУ «Институт травматологии и ортопедии НАМН Украины», г. Киев, Украина

РЕЗЮМЕ. Пролечено 60 пациентов: у 20 пациентов боль возникла на фоне грыж и протрузий межпозвоночных дисков в пояснично-крестцовом отделе позвоночника; у 20 – боль была на фоне грыж и протрузий межпозвоночных дисков в сочетании с линейной нестабильностью в этом отделе позвоночника и у 20 пациентов боль возникла через 3-6 месяцев после проведенной ляминэктомии по поводу осложненной грыжи МПД в этом отделе позвоночника. Вводили «Карипаин» методом электрофореза по стандартной методике. Контрольную группу составили 20 пациентов, которым проводили традиционное лечение. «Карипаин» показал свою высокую эффективность у пациентов всех трех клинических групп в сравнении с традиционным лечением. Доказано его противовоспалительное, иммуномодулирующее и протеолитическое действие у данной группы больных.

Ключевые слова: остеохондроз пояснично-крестцового отдела позвоночника, карипаин, электрофорез.

MEDICAL USE OF “KARIPAIN” PREPARATION FOR PATIENTS WITH SCIATICA PAIN

YURIK O.E., SLOBODYANYUK N.P.

SUMMARY.60 patients were treated: among 20 patients the pain arose on the background of hernias and protrusions of intervertebral cartilages in the lumbosacral spine; 20 patients had the pain arose on the background of hernias and protrusions of intervertebral cartilages in combination with linear instability in this region of spine and 20 patients had the pain occurred in 3-6 months after laminectomy for a complicated hernia of the MTD in this region of spine. The Karipain was administered by electrophoresis according to a standard procedure. The control group consisted of 20 patients undergoing traditional treatment. Karipain has showed its high effectiveness among patients of all three clinical groups in comparison with traditional treatment. Its anti-inflammatory, immunomodulating and proteolytic effects in this group of patients have been proved.

Keywords: osteochondrosis of the lumbosacral spine, karipain, electrophoresis.

Боль в в нижней части спины – наиболее частая причина обращений пациента к врачам: неврологу, ортопеду-травматологу, терапевту, ревматологу. В Украине вертеброгенная патология и заболевания периферической нервной системы занимают второе место после цереброваскулярной патологии. Эти показатели заболеваемости составляют 520 случаев на 100 тыс. населения [1,2,3].

Именно поэтому боли в нижнем отделе спины представляют собой актуальную проблему современной ортопедии и неврологии, которая еще далека от своего окончательного решения [4,5].

Характер реабилитационных мероприятий при вертеброневрологических проявлениях дегенеративно-дистрофических повреждениях позвоночника определяется

в первую очередь клиническими проявлениями, стадией заболевания и наличием сопутствующей патологии как со стороны позвоночника, так и организма в целом. Недифференцированный подход неприпустимый, поскольку может привести к срыву компенсаторных процессов [4, 5,3].

В комплексном лечении пациентов с остеохондрозом пояснично-крестцового отдела позвоночника широко используют физические факторы. Физические методы лечения имеют определенное универсальное влияние на основные проявления заболевания и в то же время характеризуются специфичностью, которая позволяет целенаправленно действовать не только на определенные звенья патогенеза, но и на саногенетические реакции организма. Применение физиотерапевтических методов лечения преследует следующие цели: устранение боли, уменьшение воспалительной реакции и набухания корешка спинномозгового нерва, а также тканей в зоне заинтересованного сегмента, снятие спазма сосудов и напряжения мышц, улучшение кроволимфо оттока [6].

На протяжении длительного времени при лечении больных с остеохондрозом позвоночника применяют электрофорез карипаином в области поврежденного сегмента позвоночника. Метод лечения был предложен профессором В.Л. Найдиным и соавторами в НИИ нейрохирургии им. профессора Н.Н. Бурденка [4].

Карипаин, вводимый методом электрофореза, усиливает регенерацию тканей межпозвоночного диска. Диск становится более эластичным, упругим, восстанавливает свою нормальную форму и функцию амортизатора. Карипаин способствует лизису некротических структур грыжевого выпячивания, в результате чего оно размягчается и уменьшается в размерах. Защемленное нервное окончание освобождается и боли в позвоночнике постепенно проходят. Также улучшается микро циркуляция в тканях и останавливаются воспалительные процессы.

Противопоказаниями для этого метода лечения являются все состояния, которые требуют хирургического вмешательства – секвестрированные и фораминально расположенные грыжи межпозвоночных дисков, значительные смещения позвонков (листез); онкологические заболевания в области малого таза; беременность; острые вирусные заболевания.

МАТЕРИАЛЫ И МЕТОДЫ

Объектом нашего исследования были 60 пациентов трудоспособного возраста с признаками люмбоишиалгии с мышечно-тоническими проявлениями: у 20 пациентов болевой синдром развился на фоне грыж и протрузий межпозвоночных дисков в пояснично-крестцовом отделе позвоночника; у 20 пациентов боли возникли при сочетанной патологии (грыжи и протрузии межпозвоночных дисков сочетались с линейной нестабильностью в этом отделе позвоночника); у 20 человек боли возникли через 3-6 месяцев после проведенной ламинэктомии по поводу осложненной грыжи межпозвоночного диска в пояснично-крестцовом отделе позвоночника. В нашем исследовании мужчин было 39 (72 %), женщин – 21 (28 %). Нестабильность по полисегментарному типу в пояснично-крестцовом отделе позвоночника наблюдалась у 39 % мужчин и у 20 % женщин. Нестабильность на уровне LIV-LV - позвонков наблюдалась у 14 % мужчин и у 60 % женщин. Нестабильность на уровне LV- SI - позвонков наблюдалась у 30 % мужчин и у 20 % – женщин. Нестабильность поясничного отдела позвоночника в сочетании со стенозом позвоночного канала была у 17 % мужчин в возрасте от 51 до 59 лет. Грыжи межпозвоночных дисков на уровне LIV-L_V - позвонков были у 23% лиц мужского пола и у 60 % – женского; на уровне L_V- S_I - позвонков – у 31 % мужчин и у 20 % – женщин; две - три грыжи в поясничном отделе позвоночника были у 38 % мужчин и у 20 % – женщин; сочетание грыж межпозвоночных дисков на поясничном уровне с протрузиями межпозвоночных дисков были у 8 % мужчин. Грыжи были в пределах 4,5 – 7 мм и были преимущественно заднелатеральными. Обращает на себя внимание тот факт, что у 12 лиц были признаки ожирения (у 8 мужчин и у 4 женщин). Почти все они вели малоподвижный образ жизни и были преимущественно лицами интеллектуального труда.

С целью объективизации данных у боль-

ных определяли следующие показатели: выраженность болевого синдрома определяли с помощью вербально-аналоговой шкалы (ВАШ) [4,7]; оценку структуры болевого синдрома проводили с помощью Мак-Гилловского болевого опросника [2]; напряжение паравертебральных мышц оценивали за методом Я.Ю. Попелянского [7]; определяли коэфициент симптома Ласега за пятибальной шкалой [2]; выявляли нарушение чувствительности и характер парестезий. Вводили препарат «Карипаин» методом электрофореза по стандартной методике

Контрольную группу составили 20 пациентов той же возрастной группы с признаками люмбоишиалгии, которым не проводилось лечение препаратом «Карипаин».

РЕЗУЛЬТАТЫ И ОБСУЖДЕНИЕ

В результате проведеных исследований нами были получены такие результаты.

Было установлено, что большая часть больных была в пределах 31-59 лет (38 % мужчин и 44% женщин). Длительность последнего обострения в большинстве случаев становила 16-45 дней и редко наблюдался больше 121 дня. При возникновении последнего обострения провоцирующими факторами наиболее часто были биомеханические (71 %) и дискоординаторные (12 %). Эмоциональные и температурные факторы в совокупности составляли 6 %; 3 % больных не могли четко указать на причину возникновения обострения. Другие провоцирующие факторы составили 2 %. Наибольшую роль провоцирующие факторы обострения отыгрывали у возрасте 31-40 лет.

Неврологические синдромы у обследованных пациентов преимущественно проявлялись слева. Более частое наблюдение патологических симптомов слева можно объяснить несколько слабым развитием мышц на этой стороне, в сравнении с правой стороной, что способствует декомпенсации возникших изменений в поясничном отделе позвоночника, в межпозвоночных дисках на этом же уровне. Важное значение, вероятно, также имеют нарушения позы, которые возникают вследствие неправильной позы при письме и другой деятельности с уклоном преимущественно вправо. Однако у трех мужчин молодого и среднего возраста заболевание дебютировало монокорешковой симптоматикой справа, что требует более прицельного нашего изучения.

В связи с возможностью зависимости развития неврологических проявлений остеохондроза поясничного отдела позвоночника в сочетании с грыжами межпозвоночных дисков от типа конституции нами была проведена оценка конституционного типа у обследованных больных. Было установлено превалирование гиперстенического типа конституции (72%) над нормостеническим (22%) и астеническим (6%). Выловленное превалирование больных с гиперстеническим типом конституции может быть объяснено дополнительной нагрузкой на поясничный отдел позвоночника у данной категории пациентов вследствие округлой грудной клетки и склонностью к накоплению большего количества жировой ткани.

При анализе вида вертебральной деформации было выявлено незначительное превалирование кифосколиоза над защитным сколиозом. Для лиц в возрасте 41-49 лет было характерным сглаженный поясничный лордоз. Сглаженный поясничный лордоз является компенсаторной реакцией, которая способствует уменьшению величины заднего грыжевого выпячивания межпозвоночного диска, и, таким образом, снижению давления на поврежденный корешок. Поэтому у лиц более молодого возраста наблюдаются более выраженные приспособительные реакции организма.

При анализе факторов, которые усиливали боли в поясничной области и в ноге обнаружено, что болевой синдром в пояснице увеличивался преимущественно под влиянием стоячего положения и ходьбы, а также при движениях туловища и редко усиливался в лежачем положении и под влиянием тепла. В то же время боль в ноге увеличивалась при ходьбе и движениях и редко наблюдалась в тепле и лежа. Увеличение боли при движениях в вертикальном положении связано с увеличением нагрузки на поврежденный межпозвоночный диск и его большее выпячивание, что приводит к более сильному раздражению синувертебрального нерва. Уменьшение нагрузки в положении лежа, а также умеренный миорелаксационный эф-

фект тепла редко обостряет болевые ощущения у больных.

У всех больных имел место вертеброгенный синдром, который оценивался за напружением паравертебральных мышц, симптомом Ласега, степенью выраженности болевого синдрома с помощью ВАШ.

При обследовании больных напряжение паравертебральных мышщ I ст. выявлено у 20 % больных, II ст. – у 57 % больных и III ст. – у 23 % больных. У всех больных выявлена пальпаторная болезненность паравертебральных точек, преимущественно на уровне L4-L5, L5-S1.

У всех больных определяли симптом Ласега: I ст. выявлено у 5 % пациентов, II ст. – у 26 %, III ст. – у 40 %, , IVст. – у 21 % и Vст. – у 8 % пациентов.

Сравнительный анализ болевого ощущения в зависимости от патогенетического варианта показал, что показатели ВАШ боли у больных второй и третьей клинических групп значительно превышают эти показатели у больных с признаками люмбоишиалгии, причиной возникновения которых являются грыжи и протрузии межпозвоночных дисков в пояснично-крестцовом отделе позвоночника. В частности, у лиц первой клинической группы эти показатели были в пределах 36,0±1,1мм; у лиц второй клинической группы – 68,2±2,2 мм; у третьей клинической группы – 65,1±1,3мм. У лиц контрольной группы такие показатели составили 34,3±2,3 мм. Все это свидетельствует о более тяжелом состоянии пациентов второй и третьей клинических групп.

Нами была проведена также количественная оценка параметров боли с помощью Мак-Гилловского болевого опросника (табл. 1).

Таблица 1. Количественные параметры боли у пациентов с рефлекторными неврологическими проявлениями остеохондроза в пояснично-крестцовом отделе позвоночника

Показатели	Группы больных			
	контрольная	I клиническая	II клиническая	III клиническая
1.Число дескрипторов 1-13 подшкал	4,2±0,3	5,0±0,3	6,2±0,5	6,8±0,5
2. Средний % выбраных дескрипторов 1-13 подшкал	32,3±1,3	38,6±1,5	48,2±0,9	48,2±1,2
Сумма рангов 1-13 подшкал	8,6±0,5	10,4±0,3	12,9±0,6*	11,4±0,6
Средний % выбраных рангов 1-13 подшкал	15,9±1,6	19,2±1,3	23,8±1,2*	22,6±3,8
Число дескрипторов 14-19 подшкал	3,1±0,6	3,1±0,6	3,7±0,8	3,7±0,5
Средний % выбраных дескрипторов 14-19 подшкал	53,4±1,1	51,1±1,2	62,1±0,9	69,4±1,5*
Сумма рангов 14-19 подшкал	4,3±0,7	4,5±0,7	6,1±0,6	6,7±0,6*
Средний % выбраных рангов 14-19 подшкал	22,5±0,9	23,5±1,3	32,0±1,1	33,9±1,6*
Общее число дескрипторов	8,4±0,9	9,1±0,4	11,0±1,4	11,4±0,6
Общая сумма рангов	15,3±0,4	17,5±0,8	21,8±0,5*	19,9±0,7

Примечание: * – $p < 0,5$;

Если брать во внимание парциальные индексы сенсорной и аффективных шкал, создается впечатление, что пациенты отдавали преимущество сенсорной шкале. Но при расчете процентного соотношения выбраных больными дескрипторов и рангов к максимально возможным числам этих показателей в сенсорной и аффективных подшкалах, было обнаружено другое соотношение этих показателей. Было установлено, что у всех пациентов с неврологическими проявлениями остеохондроза позвоночника средний процент выбраных дескрипторов боли был всегда выше в аффективной, чем в сенсорной. Это говорит о том, что пациенты чаще характеризовали боль с точки зрения ихнего эмоционального восприятия; превалировали аффективные показатели. Наиболее четко это прослеживалось у лиц второй и третьей клинических групп.

Лечение препаратом «Карипаин» с помощью электрофореза провели всем обследуемым пациентам. Как правило, количество сеансов составляло двадцать процедур. Только четырем пацентам с признаками люмбоишалгии, которая возникла в отдаленном периоде после проведенной ламинэктомии по поводу осложненной грыжи межпозвоночного диска, было проведено тридцать процедур. У всех, без исключения пациентов, после проведенного курса лечения препаратом «Карипаин», отмечался позитивный результат: хороший эффект был у 83 % подопечных; удовлетворительный – у 17 %. Неудовлетворительного результата не было. У четырех пациентов во время проведения процедур отмечались легкие аллергические реакции, которые купировались применением антигистаминных препаратов.

В неврологическом статусе всех пролеченных пациентов зафиксирована позитивная динамика. У 16 % больных исчезло напряжение паравертебральных мышц; у 48 % зафиксировано напряжение мышц первой степени; второй степени – у 33 % пациентов; третьей степени – у 3 % пациентов. Аналогичная тенденция отмечалась и при определении симптома Ласега. У 14 % обследованых он исчез; первой степени – отмечено у 51 % больных; второй – у 32 % тематических больных; третьей – у 2 % пролеченных.

После проведенного курса лечения у всех пациентов зафиксированы также более низкие показатели ВАШ. У лиц первой клинической группы этот показатель составлял 20,1±1,9 мм; второй – 35,4±1,3 мм; третьей – 41,4±2,0 мм. У пациентов контрольной группы он составлял 28,9±1,4 мм. У всех пациентов улучшилось эмоциональное восприятие боли, о чем свидетельствовало снижение аффективного компонента болевого синдрома у всех клинических группах за данными опросника Мак-Гилла.

Повторный курс лечения через шесть месяцев в количестве двадцяти процедур провели девятерым пациентам. Другие пациенты, из-за хороших результатов, повторного курса лечения электрофорезом «Карипаин» не потребовали.

ВЫВОДЫ

Неврологические проявления остеохондроза в пояснично-крестцовом отделе позвоночника рефлекторной направлености встречаются преимущественно у лиц трудоспособного возраста

Неоценимую помощь на этапе лечения этих проявлений дает препарат «Карипаин», который локально вводят в область боли с помощью электрофореза. Из-за выраженных противоспалительных, протеолитических и иммуномодулюючих свойств у пациентов быстро купируется болевой синдром, почти отсутствуют рецидивы заболевания. Очень часто этот медикамент может составить достойную альтернативу оперативным методам лечения такой патологии.

Литература.

Колосова Т. В. Особенности комплексной терапии вертеброгенных болевых синдромов пояснично-крестцовой области / Т. В. Колосова, Ю. И. Головченко // Міжнародний неврологічний журнал. – 2009. – №3. – С. 89-95.

Мачерет Є. Л. Остеохондроз поперекового відділу хребта, ускладнений грижами дисків / Є. Л. Мачерет, І. Л. Довгий, О. О. Коркушко. – К. : Три крапки, 2006. – Т. І. – С. 152–167.

Юрик О. Є. Неврологічні прояви остеохондрозу: патогенез, клініка, лікування / О. Є. Юрик. – К. : Здоров'я, 2001. – 344 с.

Федосеев С. В. Нестабильность позвоночника: современные методы диагностики и лечения, стандартизация диагностических и лечебно-профилактических мероприятий / С. В. Федосеев // Ортопедия, травматология и протезирование. – 2005. – № 1. – С. 98-103.

Ходарев С. В. Принципы и методы лечения больных с вертеброневрологической патологией : Учеб. пособие / С. В. Ходарев, С.В. Гавришев, В. В. Молчановский [и др.]. – Ростов-на-Дону : Феникс, 2001. – 607 с.

Боголюбов В. М. Общая физиотерапия / В. М. Боголюбов, Г. Н. Пономаренко. – М., СПб. : Медицина, 2003. – 480 с.

Попелянский Я. Ю. Болезни периферической нервной системы (руководство для врачей) / Я. Ю. Попелянский. – М.: Медицина, 1989. – 464 с.

Инвалидность вследствие остеохондроза позвоночника и неиспользованные резервы в ее профилактике / Д. А. Яременко, Е. Г. Шевченко, И. В. Голубева [и др.] // Ортопедия, травматология и протезирование. – 2006. – № 4. – С. 63-67.

УДК 617.3-615.036.8

БОЛЕВОЙ СИНДРОМ В ОБЛАСТИ СПИНЫ: ПРИМЕНЕНИЕ АЛФЛУТОПА В КОМПЛЕКСНОЙ ФАРМАКОТЕРАПИИ

Д. С. НОСИВЕЦ, В. И. ОПРЫШКО, Н. А. СТАРОВОЙТОВА*

ГУ «Днепропетровская медицинская академия МЗ Украины»
**ГУ «Специализированная медико-санитарная часть № 6»*
Днепр. Украина.

Резюме. Авторами статьи описаны вопросы фармакотерапии болевого синдрома в области спины при помощи хондропротекторов. На основании данных литературы приведена эпидемиология данного заболевания и актуальность вопроса для современной медицины. На примере лекарственного препарата Алфлутоп описана актуальность и целесообразность медикаментозного лечения боли в спине при помощи хондропротекторов. Показаны преимущества использования препарата Алфлутоп при дорсалгии и приведены наиболее рациональные схемы лечения. На основании предоставленного материала доказана целесообразность, клиническая эффективность и безопасность использования лекарственного препарата Алфлутоп во врачебной практике при боли в области спины.

Ключевые слова: боль в области спины, хондропротекторы, Алфлутоп, фармакотерапия, эффективность и безопасность.

PAIN IN THE BACK: USE OF ALFLUTOP IN THE INTEGRATED PHARMACOTHERAPY

D. S. NOSIVETS, V. I. OPRYSHKO, N. A. STAROVOYTOVA

Summary. The authors of the article describes the questions of pharmacotherapy of pain syndrome in the back with chondroprotectors. On the basis of the literature data given the epidemiology of the disease and urgency of the issue for modern medicine. For example, the drug Alflutop describes the relevance and appropriateness of medical treatment of back pain by using chondroprotectors. Advantages of using the drug Alflutop if dorsalgia and the most rational scheme of treatment. On the basis of the material proved the feasibility, clinical efficacy and safety of medicinal use of the drug Alflutop in medical practice for pain in the back.

Key words: pain in the back, chondroprotectors Alflutop, pharmacotherapy, efficacy and safety.

Боль в спине (дорсалгия) является одной из наиболее частых причин обращения пациентов за медицинской помощью. По данным ВОЗ распространенность данной проблемы в США и странах Западной Европы достигает 40-80%, а ежегодная заболеваемость составляет около 5%. Левин О. С. (2015) считает, что в течение жизни дорсалгия возникает у 60-90% и ежегодно отмечается у 25-40% населения [1]. По данным Поворознюк В. В. (2011) боль в спине чаще всего развивается в возрасте от 20 до 50 лет, при этом наиболее выраженная боль наблюдается в возрасте 50-64 года. В возрастном периоде от 20 до 64 лет от боли в спине страдают 24% мужчин и 32% женщин. Среди женщин боль в спине встречается у 19-67% от всей популяции, при этом пик болевых ощущений приходится на возраст 35-45 лет. Автор также отмечает, что 12-26% детей и подростков также жалуются на боль в пояснице [2].

В связи с тем, что клинические проявления данного болевого синдрома чрезвычайно разнообразны, лечением данной патологии занимаются врачи различных специальностей, чем и обусловлена актуальность данной проблемы с точки зрения современной медицины.

По данным Данилова А. Б. с соавт. (2010) в большинстве случаев боль в спине возникает на фоне дегенеративно-дистрофических заболеваний позвоночника, которые обнаруживаются у 90-95% взрослого населения [3]. Сова С. Г. (2016) отмечает, что в подавляющем большинстве случаев причиной боли в спине является патология мышц и миофасциальный синдром [4]. Поворознюк В. В. (2011) связывает развитие дорсалгии с остеопорозом, дегенеративно-дистрофическими заболеваниями позвоночника и гормональными изменениями у женщин в пери- и постменопаузальном периоде [2].

При этом многие авторы разделяют боль в спине на острую (до 6 недель), подострую (6-12 недель) и хроническую (свыше 12 недель), отмечая что главной проблемой в лечении является хроническая боль, которая не всегда коррелирует с патологией структур позвоночника, выявляемой с помощью дополнительных методов исследования (Баранцевич Е. Р., 2017) [5]. При этом сообщается, что острая боль в спине в 10-20% случаев переходит в хроническую [1-5].

Доказано, что универсальным пусковым механизмом развития острой и хронической боли является воспаление. Именно воспалительный процесс обуславливает постоянную стимуляцию и, как следствие, сенсетизацию периферических болевых рецепторов в области патологического процесса. При неспецифической боли в спине воспаление развивается в результате повреждения (микротравматизации) элементов позвоночно-двигательного сегмента, связанного с нарушениями биомеханики позвоночного столба, перерастяжением, избыточным напряжением различных его структур.

Общеизвестно, что традиционное лечение болевого синдрома различного генеза заключается в назначении специальной группы лекарственных препаратов - нестероидных противовоспалительных средств (НПВС). НПВС – важнейший инструмент контроля острой и хронической боли, связанной с повреждением и воспалением. Поскольку безопасная анальгезия входит в число принципиальных задач терапии при самых различных нозологических формах, эти лекарственные средства используются чрезвычайно широко. Это связано с уникальным сочетанием противовоспалительных, анальгетических, жаропонижающих и антитромботических свойств, перекрывающих почти весь спектр основных симптомов, наиболее характерных для заболеваний ревматической природы [6].

Однако, несмотря на многогранную востребованность НПВС важным фактором, способствующим их ограниченному применению является частота побочных реакций и оценка клинической безопасности препаратов данной группы. По мнению Викторова А. П. (2011), на сегодняшний день известны фармакологические группы лекарственных средств, применение которых у людей пожилого возраста сопряжено с потенциальным риском развития побочных реакций. Наиболее часто (27% случаев) побочные реакции возникают при назначении именно НПВС. Так, по данным Государственного экспертного центра в 2012 году в Украине зарегистрировано 709 осложнений

при приеме НПВС, а по Днепропетровской области этот показатель составил 207. Было показано, что фармакотерапия НПВС не является безопасной и требует наблюдения за состоянием пациентов и в настоящее время необходима разработка новых безопасных препаратов и их комбинаций [7-9].

Расширение и углубление знаний о природе дегенеративно-дистрофических заболеваний опорно-двигательного аппарата (ОДА) и изучение механизмов разрушения хрящевой ткани привело к созданию и широкому применению новых лекарственных препаратов, способных влиять на течение и исход этой патологии. Несомненным достижением современной фармакотерапии явилась разработка медленно действующих симптоматических (symptomatic slow acting drugs for osteoarthritis - SYSADOA) или структурно-модифицирующих препаратов – хондропротекторов. Термин «хондропротектор» с греческого языка переводится как «защищающий хрящ» (χόνδρων – хрящь, зерно, προστασία – защита), чем и обусловлено применение препаратов при заболеваниях суставов, позвоночника, а также в восстановительном периоде после травм ОДА. Основными фармакологическими эффектами хондропротекторов являются: хондропротекторный, противовоспалительный, анальгетический, жаропонижающий и антикатаболический [10-13].

Таким образом, хондропротекторы – это группа медленно действующих симптоматических (SYSADOA) лекарственных средств, способных улучшать структуру хрящевой ткани и влиять на симптомы болезни благодаря способности модифицировать развившиеся дегенеративные изменения. Современные хондропротекторы включают в себя биопрепараты, которые содержат в своем составе структурные элементы натуральной хрящевой ткани и используются для обновления внутрисуставной жидкости и построения хряща (хондроитин и глюкозамин). Сырьем для хондропротекторов служат продукты животного (определенные виды морской рыбы и безпозвоночных, крупный рогатый скот, птица (курятина) и пр.) и растительного происхождения (некоторые виды бобовых, сои и авокадо), которые могут отличаться молекулярной массой 14000-20000 Да основного действующего вещества и наличием вспомогательных компонентов [14-18].

В настоящее время не существует препарата, предотвращающего разрушение хрящевой ткани, однако накапливаются данные о лекарственных средствах, которые способны если не останавливать, то по крайней мере модифицировать течение заболевания, замедляя процесс нарастания структурных изменений в суставах и позвоночнике, и характерной особенностью которых является высокий профиль безопасности, подтвержденный многими клиническими исследованиями и наблюдениями [14-18].

Одним из таких препаратов является Алфлутоп, производства S. C. «Biotehnos» S. A. (Румыния), который состоит из 0,01 г стандартизированного очищенного (обезжиренного и депротеинизированного) биоактивного экстракта из 4 видов морских рыб (килька (Sprattus sprattus sprattus), мерланг черноморский (Odontogadus merlangus euxinus), пузанок черноморский (Alosa tanaica nordmanni) и анчоус черноморский (Engraulis encrassicholus ponticus)) и содержит:

- Гликозаминогликаны – гиалуроновая кислотата, хондроитин-6-сульфат, хондроитин-4-сульфат, дерматансульфат, кератансульфат;
- высокомолекулярные полипептиды (с малой молекулярной массой);
- свободные аминокислоты, сахара, миоинотизол;
- соединения группы глицерофосфолипидов, к основному составу которых кроме азота и серы входят глицерин и фосфор;
- микроэлементы - Na^{+}, K^{+}, Fe^{2+}, Ca^{2+}, Mg^{2+},Cu^{2+}, Mn^{+}, Zn^{+};
- вспомогательные вещества: стабилизаторы и консерванты (вода дистиллированная и фенол).

Препарат Алфлутоп - это 10% раствор для инъекций в ампулах по 1 мл. Каждая ампула содержит 0,1 мл биоактивного концентрата морских организмов в 1 мл раствора. Данный концентрат содержит хондроитин сульфат и другие компоненты, которые являясь естественными регуляторами воспалитель-

ного процесса и структурными компонентами здорового, не поврежденного хряща, взаимодействуют с коллагеном и адгезивными белками, принимают участие в обновлении хрящевой ткани в процессе регенерации и являются безопасными для человека. Так, в исследовании Yamamoto K. с соавт. (2014) in vitro и in vivo была показана безопасность применения биоактивного концентрата морских рыб в клинической практике. Авторы установили, что концентрат, полученный из чешуи, кожи и костей рыб имеет высокую биосовместимость, низкую иммуногенность и обладает свойствами структурных компонентов хряща из-за своей высокой биодоступности и клеточного роста [19].

Согласно инструкции по клиническому применению препарат Алфлутоп следует назначать при острой боли на 10-14-й день в дозировке 1 мл внутримышечно ежедневно в течение 20 дней. При проведении доклинических исследований рекомендуемая доза препарата, с учетом коэффициента межвидового переноса, составляет 0,84 мг/кг для крыс и 1,65 мг/кг для мышей [20].

Эффективность и безопасность клинического применения препарата Алфлутоп описана в достаточно большом количестве работ. Так, Левин О. С. (2015) приводит данные 2-летнего наблюдения за пациентами, которые после участия в исследовании эффективности Алфлутопа продолжали регулярно принимать препарат или прекращали его использование. Автором было показано, что на фоне регулярного введения Алфлутопа 2 раза в год и чаще отмечалось достоверно более низкое число обострений, чем при отсутствии введения хондропротекторов [1]. Автор рекомендует применение Алфлутопа в комплексном лечении больных остеохондрозом позвоночника с корешковыми и некорешковыми болевыми синдромами следующим образом:

- при обострении: паравертебрально по 0,25 мл в 4 точки (суммарно 1 мл) на уровне двух смежных сегментов дважды в неделю 3-5 раз с последующим переходом на внутримышечное введение по 1 мл в течение 10-20 дней; если паравертебральное введение противопоказано или невозможно по техническим причинам – внутримышечно по 1 мл в течение 20 дней;
- при частичной или полной ремиссии: внутримышечно по 1 мл в течение 20 дней;
- с целью предупреждения обострений повторные курсы лечения желательно проводить 2-3 раза в год [21].

Тихая О. А. (2007) впервые предложила методику применения препарата Алфлутоп, которая заключается в дробном паравертебральном введении (в пункты меридиана «мочевого пузыря») и в точки, локализованные в зонах нижних конечностей с выраженным мышечным слоем. Автор рекомендует данное лекарственное средство однократно инъецировать в область 6-8 акупунктурных точек в дозе 0,1-0,2 мл на каждый пункт, а всего – 1 мл на процедуру. Лечебный курс должен состоять из 10 процедур, выполняемых через день. Автором впервые подтверждена клиническая эффективность и безопасность фармакопунктуры с помощью хондропротектора Алфлутоп [22].

Рыбак В. А. с соавт. (2010) предложили методику комплексного курсового лечения болевых синдромов в области спины. Метод основан на определении места – источника болевой импульсации (зоны диско-радикулярного конфликта, фасеточного, синувертебрального или миотонического синдрома) с помощью неврологического обследования и анализа данных параклинических методов исследования (рентгенографии, УЗИ мягких тканей спины, МРТ или КТ позвоночника) и воздействия на него. В основе метода лежат курсовые постадийные паравертебральные лечебно-медикаментозные блокады, выполняемые малотравматичными инсулиновыми шприцами подкожно для одномоментной инфильтрации нескольких актуальных паравертебральных точек смесями фармакологических препаратов, обладающих противовоспалительным, анальгетическим, хондропротекторным, трофическим, регенерирующим действием. В качестве хондропротектора использован препарат Алфлутоп. Авторами доказано, что разработанный метод обеспечивает стойкую ремиссию, безопасен, актуален, прост в исполнении и не приводит к осложнениям, что соответствует современному состоянию науки и позволяет его рекомендовать для применения в широ-

кой клинической практике [23].

Сова С. Г. (2016) на 42 пациентах с болью в нижней части спины изучил эффективность и безопасность применения препарата Алфлутоп. Автором установлено, что паравертебральное внутримышечное введение натурального хондропротекторного препарата Алфлутоп достоверно улучшает эффективность терапевтического лечения при вертеброгенной боли. Важным плейотропным эффектом Алфлутопа является способность повышать гемодинамику поясничной области, что способствует улучшению трофических и репаративных процессов в пораженных структурах позвоночно-двигательных сегментов и может быть одной из причин более значимого регресса клинической симптоматики [4].

Макина С. К. и Дробышев В. А. (2013) в исследовании, которое носило открытый контролируемый характер, наблюдали 110 больных с дорсопатией пояснично-крестцового отдела позвоночника. Авторами проанализированы результаты ультразвуковой количественной видеоденситометрии эхографического изображения структур межпозвонкового диска в процессе сочетанного применения низкоинтенсивного электромагнитного воздействия методом адаптивной биорезонансной терапии и фармакопунктуры Алфлутопом. В результате исследования установлена высокая результативность предложенных комплексных методов терапии и подтверждено структурно-модифицирующее влияние Алфлутопа на структуры пульпозного ядра [24].

Якушин М. А. с соавт. (2005) изучили клиническую эффективность хондропротектора Алфлутоп в лечении некоторых рефлекторных проявлений остеохондроза, в том числе, плечелопаточного периартроза – у 7 пациентов и мышечно-тонических синдромов – у 10 пациентов. Проведенное исследование выявило эффективность препарата Алфлутоп в лечении рефлекторных синдромов остеохондроза. Авторами отмечена положительная динамика в каждом из 17 наблюдений. Антиноцицептивное и вторичное миорелаксирующее действие было более выражено при местном использовании препарата. Так, положительный эффект от применения препарата наступал значительно быстрее (в течение 1-2 суток) и был более выраженным. Эффект от введения алфлутопа в ягодичную область появлялся на 1-2 суток позже, был ниже на 0,7 балла (по шкале общего клинического впечатления), однако являлся сопоставимым с эффектом от применения НПВС. Авторы заключили, что небольшое количество наблюдений антиноцицептивного влияния Алфлутопа на болевые формы диабетической полинейропатии не позволяет сделать однозначных выводов, однако обнаруженная закономерность обосновывает целесообразность дальнейших разработок в этом направлении. Незначительное количество побочных действий Алфлутопа, его хорошая переносимость, наряду с достаточно высокой эффективностью открывают перспективу широкого применения препарата в вертеброневрологии [25].

Данилов А. Б. с соавт. (2010) уточнили механизмы обезболивающего эффекта препарата Алфлутоп в лечении пациентов с хронической болью в нижней части спины. Авторами установлено, что курс лечения препаратом Алфлутоп на протяжении 3 недель (по 1 внутримышечной инъекции ежедневно) привел к достоверному снижению интенсивности болевого синдрома в исследуемой группе пациентов. Обезболивающий эффект сохранялся в течение 1 месяца после окончания лечения. В результате терапии авторами отмечено достоверное улучшение двигательных функций у пациентов, что явилось важным фактором профилактики рецидивов и хронизации боли. Полученные данные выявили роль периферической ноцицептивной афферентации в механизмах поддержания хронической боли. Авторами было предположено, что обезболивающий эффект препарата связан с редукцией периферических ноцицептивных механизмов за счет противовоспалительных свойств этого препарата. В тоже время не были исключены и возможные анальгетические свойства других компонентов препарата Алфлутоп. Авторами на основании проведенного исследования препарат Алфлутоп был предложен как эффективное и безопасное лекарственное средство для лечения хронической боли в спине, как в качестве монотерапии,

так и в комплексном лечении [3].

Баранцевич Е. Р. (2017) установил, что Алфлутоп является эффективным и безопасным лекарственным средством из группы препаратов SYSADOA с широким спектром обезболивающих, противовоспалительных, хондропротективных свойств, что позволяет рекомендовать его для раннего включения в комплексную терапию пациентов с дорсалгиями [5].

Левин О. С. с соавт. (2004) на 83 пациентах с синдромом люмбоишиалгии изучили эффективность Алфлутопа при хронической вертеброгенной люмбоишиалгии по данным двойного слепого плацебоконтролируемого исследования. Авторами установлено, что общий хороший или умеренный эффект Алфлутопа отмечен в 61% случаев при внутримышечном и в 69% случаев при подкожном введении (достоверно выше, чем при введении плацебо). Лечебный эффект проявлялся в первые 2 недели лечения и нарастал в течение 3-х месяцев после его окончания. Наилучшие результаты были получены в группе пациентов с фасеточным синдромом, наихудшие - при стенозе позвоночного канала. Переносимость препарата при обоих способах введения была хорошей [26].

Тихая О. А. (2007) в своей работе проанализировала механизмы и эффективность фармакопунктуры, выполняемой препаратом Алфлутоп, и подтвердила, что данный способ фармакотерапии превосходит по ряду ключевых позиций схемы внутримышечного введения этого лекарственного средства. Автором отмечено, что непосредственно по завершению лечения выявлено преимущество традиционных методик над внутримышечным введением Алфлутопа. Улучшение состояния в группе сравнения отмечено у 50% больных, тогда как в двух других группах - у 70% пациентов. Кроме того, устойчивые эффекты развивались в среднем на 0,8-1,6 процедуры ранее, чем в группе сравнения. Также было показано, что фармакопунктура Алфлутопом обеспечивает редукцию вазо-рефлекторных реакций, с восстановлением отдельных показателей реовазограмм и допплерограмм сосудов нижних конечностей в среднем на 20%. Подобный эффект, нехарактерный для самого препарата, свидетельствует о расширении терапевтических возможностей изучаемой методики за счет рефлекторного компонента. В работе подтверждена устойчивость лечебных эффектов, достигаемых в ходе фармакопунктуры и показано, что по истечению полугода обострения в данной группе протекали, в сравнении с другими группами, реже - в 20% наблюдений, и в более мягкой форме (по продолжительности, выраженности вертебральных проявлений) [22].

Путилина М. В. (2008) отмечает, что медикаментозное лечение дорсопатий является сложной задачей, требующей глубоких знаний патогенеза и клинических проявлений болезни. Кроме этого врач должен придерживаться алгоритмов лечения, которые соответствуют стадии патологического процесса. Автор сообщает, что проблема лечения дорсопатий еще далека от окончательного решения, но в настоящее время ведется поиск новых лекарственных средств, одновременно успешно развиваются физиотерапевтические методики электро-, магнито-, свето- и грязелечения, что позволяет использовать лекарственные средства, в том числе и препарат Алфлутоп для проведения электро- и/или фонофореза [27].

Выводы. Таким образом, боль в спине относится к наиболее частой причине обращения за медицинской помощью вследствие дегенеративно-дистрофических изменений позвоночника (остеохондроза, спондилоартроза, дискоза, спондилеза и пр.), которые обнаруживаются у 90-95% взрослого населения.

Использование НПВС в терапии болевого синдрома вследствие дегенеративно-дистрофических изменений позвоночника любой локализации сопряжено с развитием осложнений со стороны ЖКТ и сердечно-сосудистой системы, а применение Алфлутопа не вызывает подобных осложнений и может снижать потребность в НПВС на фоне проводимой фармакотерапии. Данное обстоятельство чрезвычайно важно для пациентов на фоне коморбидной, сопутствующей патологии ЖКТ и сердечно-сосудистой системы.

На основании анализа отечественной и зарубежной литературы доказана клиническая эффективность и безопасность препарата

Алфлутоп, производства S. C. «Biotehnos» S. A. (Румыния) в лечении болевого синдрома на фоне дегенеративно-дистрофических изменений позвоночника любой локализации, как шейного и грудного, так и пояснично-крестцового отделов.

На сегодняшний день препарат Алфлутоп завоевал широкое признание среди врачей различных специальностей и широко применяется в схемах консервативного лечения болевого синдрома в области спины на фоне дегенеративно-дистрофических заболеваний, как парентерально, так и внутрисуставно, а в некоторых случаях препарат Алфлутоп используется для проведения электро- и/или фонофореза и акупунктуры.

Перспективным направлением для дальнейших разработок и научных изысканий является исследование вопросов, связанных с рациональным использованием препарата Алфлутоп при осложнениях дегенеративно-дистрофических заболеваний опорно-двигательного аппарата, а также изучение клинической эффективности Алфлутопа при сопутствующей и коморбидной патологии.

Литература

Левин О. С. Как предупредить хронизацию боли в спине: роль хондропротекторов / О. С. Левин // Consilium Medicum. - 2015. - № 17 (2). - С. 75-78.

Поворознюк В. В. Боль в нижней части спины. Распространенность, причины, механизмы развития и особенности диагностики / В. В. Поворознюк // Боль. Суставы. Позвоночник. - 2011. - № 1 (01). - С. 7 -14.

Анальгетические свойства препарата Алфлутоп в лечении хронической боли в спине / А. Б. Данилов, Т. Р. Жаркова, Л. Т. Ахмеджанова // Неврология/ревматология - приложение Consilium Medicum. - 2010. - № 1. - С. 56-59.

Сова С. Г. Алфлутоп у лікуванні больових синдромів в області спини / С. Г. Сова // Здоров'я України. - 2016. - № 7 (380). - С. 40-41.

Баранцевич Е. Р. Рациональная терапия дорсалгий / Е. Р. Баранцевич // Manage pain. - 2017. - № 2. - С. 3-7.

Безопасность симптоматического лечения пациентов с болевым синдромом различного генеза комбинированным болеутоляющим средством «Фаниган» / В. И. Мамчур, Д. С. Носивец, С. В. Налетов [и др.] // Фармакологія та лікарська токсикологія. - 2017. - Т. 53, № 2. - С. 92-98.

Фармнагляд лікарських засобів, що використовуються при патології опорно-рухового апарату / В. Й. Мамчур, В. І. Опришко, Д. С. Носівець // Biomedical and biosocial anthropology. - 2013. - № 21. - С. 219-221.

Лікарські засоби, що використовуються при патології опорно-рухового апарату: фармнагляд у викладанні фармакології та клінічної фармакології / В. І. Опришко, Д. С. Носівець, Н. В. Хомяк, В. І. Жилюк // Мат. X Всеукр. навч.-наук. конф. "Кредитно-модульна система організації навчального процесу у Вищих медичних навчальних закладах України на новому етапі". – Тернопіль: "Укрмедкнига", 2013. – Ч. 2. – С. 240-241.

Применение НПВС при патологии опорно-двигательного аппарата и повышенной судорожной готовности мозга / В. И. Опрышко, Д. С. Носивец, К. А. Сквирская // Украинский журнал боли. – 2013. – № 3. – С. 87.

Мамчур В. И. Фармакологія хондропротекторів. Можливості медикаментозного захисту синовіальних суглобів і хрящової тканини / В. И. Мамчур, Д. С. Носивец // Фармацевтичний кур'єр. – 2013. – № 5. – С. 22-27.

Носивец Д. С. Применение хондропротекторов при патологии хрящевой ткани / Д. С. Носивец // Мат. XIII Северо-Западной научно-практич. конф. «Актуальные проблемы ревматологии». - СПб., 2013. - 156 с. - С. 80-82.

Носівець Д. С. Фармакологія хондропротекторів (огляд фармацевтичного ринку України) / Д. С. Носівець // Вісник проблем біології та медицини – 2013. – Т. 1 (104), № 4. – С. 57-63.

Носивец Д. С. Особенности фармакотерапии дегенеративно-дистрофических заболеваний опорно-двигательного аппарата при коморбидных состояниях / Д. С. Носивец, В. И. Мамчур, Н. А. Старовойтова // Мат. XVI Междунар. конф. «Современные стратегия и тактика в неврологии». - Трускавец, 23-25 апреля 2014. - С. 173-176.

Носівець Д. С. Патологія кісткової та хрящової тканин на фоні тиреоїдної дисфункції / Д. С. Носівець // Мат. XIX Міжнар. мед. конгресу студентів та молодих вчених. - Тернопіль: Укрмедкнига, 2015, - 486 с. - С. 298.

Носивец Д. С. Возможные механизмы анальгезии при фармакотерапии хондропротекторами / Д. С. Носивец // Мат. наук.-практ. конф. «Філатовські читання — 2016». - Одеса, 2016. - 232 с. - С. 222.

Носивец Д. С. Механизмы анальгезии при фармакотерапии хондропротекторами / Д. С. Носивец // I Международный конгресс ассоциации ревмоортопедов [Текст]: тезисы докладов конгресса / редкол.: М. А. Макаров [и др.]; Ассоциация ревмоортопедов. - Воронеж: Издательско-полиграфический центр «Научная книга», 2017. - 72 с. - С. 37-38.

Носивец Д. С. Изменение болевого порога у крыс при экспериментальном остеоартрозе после введения хондроитина сульфата / Д. С. Носивец // Мат. V Національного з'їзду фармакологів України. - Запоріжжя, 2017. - 146 с. - С. 101.

Носивец Д. С. Морфометрическая оценка состояния суставов крыс при экспериментальном остеоартрозе на фоне введения хондроитина сульфата / Д. С. Носивец // Сучасні аспекти клінічної фармакології на тлі досягнень доказової медицини / Мат. IX Всеукраїнської наук.-практ. конф. з міжнародною участю, 16-17 листопада 2017 року. – Вінниця, Нілан-ЛТД, 2017. – 296 с. - С. 76-83.

Biological safety of fish (tilapia) collagen / K. Yamamoto, K. Igawa, K. Sugimoto, Y. Yoshizawa [et all]. / BioMed Research International. - 2014. - P. 1-9.

Путилина М. В. Особенности диагностики и лечения дорсопатий в неврологической практике / М. В. Путилина // Consilium medicит. - Т. 8, № 8. - С. 46-49.

Левин О. С. Хроническая боль в спине: возможности предупреждения и лечения / О. С. Левин // Терапия. - 2016. - № 5 (9). - С. 104-109.

Тихая О. А. Оптимизация традиционных технологий восстановительной медицины / Тихая Олеся Александровна // Автореф. дис. на соискание ученой степени канд. мед. наук; 14.00.51 - восстановительная медицина, лечебная физкультура и спортивная медицина, курортология и физиотерапия. - М., 2007. - 21 с.

Поэтапное микроинвазивное лечение болевых синдромов в области спины: Методическое пособие / В. А. Рыбак, И. Е. Гордеева, Н. В. Матохина, Я. Х. Бабушкин. - Волгоград, 2010. - 33 с.

Макина С. К. Сравнительные характеристики ультразвуковой диагностики межпозвонковых дисков в реабилитации больных с пояснично-крестцовой дорсопатией / С. К. Макина, В. А. Дробышев // Сибирский научный медицинский журнал. - 2013. - № 3. - С. 5-7.

Использование препарата Алфлутоп в лечении рефлекторных проявлений остеохондроза / М. А. Якушин, А. В. Герасимов, В. Н. Багин // Альманах клинической медицины. - 2005. - № 8-3 - С. 147-150.

Левин О. С. Эффективность Алфлутопа при хронической вертеброгенной люмбоишиалгии по данным двойного слепого плацебоконтролируемого исследования / О. С. Левин, Д. Ю. Олюнин, Л. В. Голубева // Научно- практическая ревматология. - 2004. - № 4. - С. 80-84.

Путилина М. В. Некоторые аспекты диагностики и лечения вертеброгенной боли в груди / М. В. Путилина // Фарматека. - 2008. - № 11. - С. 1-6.

ОПЕРАТИВНОЕ ЛЕЧЕНИЕ НЕСТАБИЛЬНЫХ ПЕРЕЛОМОВ ГРУДНЫХ И ПОЯСНИЧНЫХ ПОЗВОНКОВ С ПРИМЕНЕНИЕМ ТЕЛЕСКОПИЧЕСКОГО КЕЙДЖА

ДЖУМАБЕКОВ С.А., САБЫРАЛИЕВ М.К., НУРМАТОВ У.К.

Бишкекский научно-исследовательский центр травматологии и ортопедии.
г. Бишкек, Кыргызстан.

Аннотация: В данной статье представлены данные по применению динамического раздвижного кейджа (телескопическая конструкция) при нестабильных переломах тел позвонков грудного и поясничного отделов позвоночника с выраженной кифотической трансформацией. Данное оперативное лечение способствует не только восстановлению высоты тел позвонков, но и устранению кифотической деформации позвоночника и надежной стабилизации позвоночно-двигательного сегмента. Тем самым улучшая результаты хирургического лечения и сокращая сроки пребывания больных в стационаре, и период реабилитации.

Ключевые слова: телескопический кейдж, позвоночник, травмы позвоночника, переломы тел позвонков, хирургическое лечение переломов позвоночника.

SURGICAL TREATMENT OF VERTEBRAL FRACTURES OF THORACIC AND LUMBAR SPINE USING THE DYNAMIC SLIDING CAGE

DJUMABEKOV S.A., SABYRALIEV M.K., NURMATOV U.K.

Bishkek Scientific Center of Trauma and Orthopedics.
Bishkek, Kyrgyzstan.

Summary: This article presents data on the use of dynamic sliding cage(telescopic structure) compression fractures at vertebral bodies of thoracic and lumbar spine with kyphotic curvature of the spine. This surgery helps to not only restore the height of the bodies, but the alignment of the spine kyphosis. Thereby improving outcomes and reducing the rehabilitation period.

Keywords: dynamic sliding cage, spine, spinal injuries, fractures of the vertebral bodies, the surgical treatment of fractures of the spine.

Актуальность темы: Повреждения позвоночника многообразны, их относят к числу наиболее тяжёлых травм опорно-двигательной системы. Переломы позвоночника среди всех переломов костей опорно-двигательной системы составляют 3,3%, по данным Н.Г. Фомичева, и 3,2% — по данным СМ. Журавлёва и соавт., при частоте 70,9 на 100 000 населения России. Распространённость позвоночно-спинномозговой травмы составила 29,7 на 1000000 населения в год. После травмы позвоночника, осложнённой повреждением спинного мозга, стойкая инвалидность развивается у 80-95% пациентов. По официальным источникам в США повреждения позвоночника ежегодно отмечаются у 18000-38000 человек, из них в среднем 4700 случаев (т.е. около 20%) сопровождаются параплегией. [1,3]

По локализации лидирует нижнегрудной и поясничный отделы (THXI - LII) — до 75% всех переломов позвоночника, затем идет шейный — около 15% и на последнем месте стоит грудной отдел — 10%. Переломы нижнегрудного и поясничного отделов происходят при падении с большой высоты и сочетаются с переломами нижних конечностей. Типичным является сочетание перелома позвонка и обеих пяточных костей.

Для клинической практики и определения тактики лечения большое значение имеет разделение всех переломов позвоночника на

стабильные, нестабильные и осложненные с повреждением спинного мозга. Под стабильностью понимают способность позвонков не деформироваться и не смещаться вне физиологических пределов в вертикальном или полувертикальном положении, что проявляется болями, ограничением движений позвоночника и осевой нагрузки, а также неврологическими расстройствами. Стабильность позвоночнику обеспечивают мощный связочный аппарат, сохранение целостности тел позвонков и дужек. Если в результате травмы повреждаются эти структуры, то возникает полная или частичная нестабильность.

В настоящее время распространена концепция строения позвоночника в виде 2 или 3 колонн, которые создают стабильность позвоночника. Передней колонной являются тела позвонков, соединенные между собой межпозвонковыми дисками и передней продольной связкой, задней — дужки позвонков с задней продольной связкой и менее прочными связками между остистыми и поперечными отростками.

Полные повреждения передней колонны снижают стабильность на 70%, и только задней — на 20%. В грудном и поясничном отделах позвоночника нестабильность возникает, если имеются перелом тел и дужек позвонков и повреждение связочного аппарата. [2]

Многие используемые ранее методы спондилодеза с применением протакрила, титановых конструкций, аутокости требуют много времени для подбора имплантата нужной длины, характеризуются сложностями при фиксации имплантата, установке дополнительных пластин. При использовании такой техники частота смещения имплантатов, повторной компрессии дурального мешка, спинного мозга и корешков составляет после операции 3–12% [4,5]. В связи с этим в последнее время во многих странах мира внедрены или проходят клиническую апробацию устройства, способные менять длину раздвижные кейджы (телескопические конструкции), что существенно облегчает их интраоперационный подбор и установку [6].

Материалы и методы. В отделении патологии позвоночника Бишкекского научно-исследовательского центра травматологии и ортопедии (БНИЦТиО) в период с 2013г. по 2018г. было прооперировано 64 больных с переломами тел позвонков грудного и поясничного отделов позвоночника применением раздвижного кейджа (телескопическое устройство). Из них 30 мужчин и 34 женщин, в возрастной группе от 16 лет до 78 лет.

Методика оперативного лечения. Перед операцией больные проходит полное клиническое обследование и предоперационную подготовку. Операция выполняется под общей анестезией. Положение больного на правом боку под углом 67,5 градусов. Производится кожный разрез по переднебоковой поверхности живота и груди, послойный доступ до переднебоковой поверхности позвоночника. Обнажается тело поврежденного позвонка. Проводится ревизия. Далее производят дискотомию и дискоэктомию выше и ниже указанного позвонка. После этого производится субтотальное или полное удаление тела поврежденного позвонка. Подготавливается ложе для имплантата. Во внутреннее пространство кейджа заполняется костной крошкой. Затем устанавливается раздвижной кейдж соответствующего размера и специальным ключом производится раскрутка кейджа, при этом производится расклинивание и восполнение тела поврежденного позвонка. Производится контрольная ревизия на стабильность пояснично-двигательного сегмента. Рану промывают, дренируют и накладывают послойные швы. Через сутки после операции больной одевает специализированный корсет и производится активизацию больного. На 9-10 сутки снимаются швы. После выписки больные проходят ЛФК для ранней активизации.

Клинический пример: *Больная А. 35 лет. с диагнозом: Закрытый компрессионный нестабильный перелом тела L2 позвонка 3 степени со стенозом позвоночного канала до 70%. Нижний парапарез (рис 1.а,б).*

Травма транспортная в качестве пассажира.

Больной выполнена тотальная корпорэктомия с передней декомпрессией позвоночного канала со стабилизацией с динамическим кейджем полость которого заполнена аутокостной стружкой L1-L3 позвонков (рис. 2.а.б).

рис.1.а

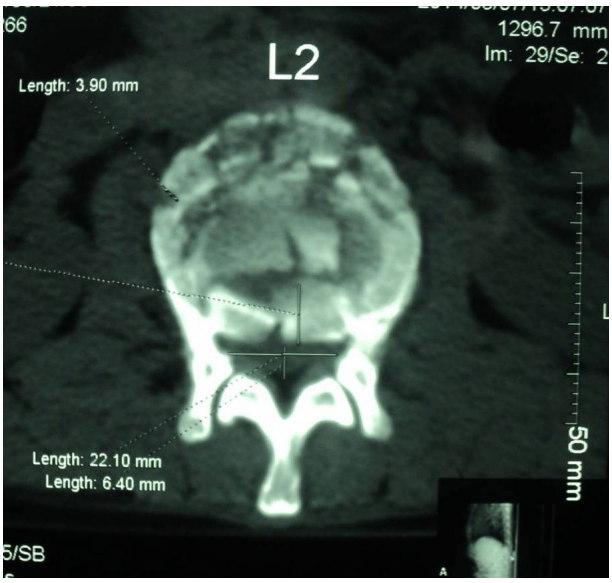

рис.1.б

рис. 2.а.

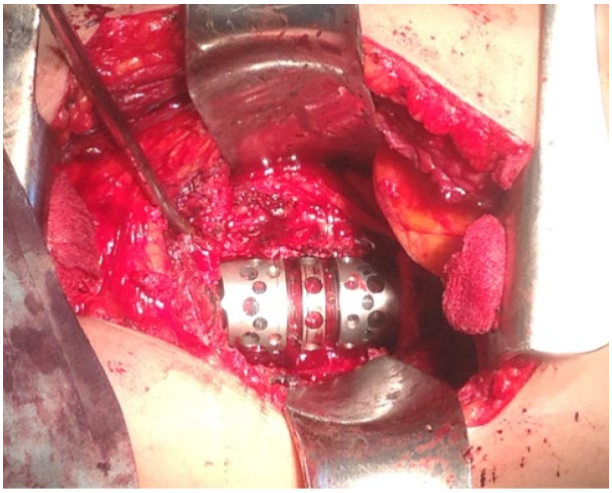

рис. 2.б.

Результат в неврологическом статусе полное восстановление движения нижних конечностей.

Адекватность оперативного вмешательства и устранение стеноза позвоночного канала после операции, оценка сроков формирования костного блока определялась проведением КТ или МРТ – исследований. Костно-металлический блок между телами позвонков с применением динамического раздвижного кейджа образовалась в течение 6 месяцев у 92% больных.

Вывод: применение динамического раздвижного кейджа при переломах тел позвонков грудного и поясничного отделов позвоночника, позволяют добиться хороших результатов без потери достигнутой коррекции и внешней фиксации. Снижаются сроки восстановления пациентов, возвращая их к полноценной повседневной жизни.

Литература:

Акад. РАМН Котельников Г.П. Травматология. Национальное руководство. / акад. РАН и РАМН Миронов С.П. М.: Геотар-Медиа, 2008. – 808с. – (Серия “Национальные руководства”)

Соколов В.А. Множественные и сочетанные травмы/ М.: ГЭОТАР-Медиа, 2006. – 512с.

Ульрих Э.В. Вертебрология в терминах, цифрах и рисунках./ Ульрих Э.В., Мушкина А.Ю. – СПб: ЭЛБИ-СПб, 2004. - 187с.

Akamaru T., Kawahara N., Tsuchiya H. et al. Healing of autologous bone in a titanium mesh cage used in anterior column reconstruction after total spondylectomy // Spine. — 2002. — V.27. — P.329–333.

Boriani S., Weinstein J.N., Biagini R. Primary bone tumors of the spine. Terminology and surgical staging // Spine — 1997. — V.22. — P.1036–1044

ОПТИМИЗАЦИЯ МЕТОДА ХИРУРГИЧЕСКОГО ЛЕЧЕНИЯ ВОРОНКООБРАЗНОЙ ДЕФОРМАЦИИ ГРУДНОЙ КЛЕТКИ С ПРИМЕНЕНИЕМ УСОВЕРШЕНСТВОВАННОЙ ПЛАСТИНЫ ПО ДЖУМАБЕКОВУ

САФАРОВА Г.Я.

Бишкекский научно-исследовательский центр травматологии и ортопедии, г. Бишкек, Кыргызстан

Оценка современного состояния проблемы:

Анатомическое и клиническое описание воронкообразной деформации грудной клетки было сделано в конце 16 века и опубликовано в виде эссе Sterni cum costis as internia refltksis spirandi difficultatis causa знаменитым анатомом и врачом Bauhinus в 1594 году во Франкфурте. Первая операция по поводу воронкообразной деформации грудной клетки была произведена в 1911 году Ludwig Meyer, который произвел резекцию реберных хрящей. Воронкообразная грудь является наиболее частой деформацией грудной клетки. По данным различных авторов она отмечается у 0,6-2,3% населения и составляет 91% врожденных пороков развития грудной стенки .Все воронкообразные деформации грудной клетки это порок развития передней грудной стенки, проявляющийся в различных по глубине и форме западения грудины и передних отделов ребер, приводящих к уменьшению объема грудой полости, смещению сердца, искривлению позвоночника Тяжелый косметический дефект определяет значительные сдвиги и в психике больного, нередко обрекая его на одиночество и социальную изоляцию. Несмотря на достигнутые в последние годы значительные успехи в лечении воронкообразной деформации грудной клетки, обращаемость больных с данной патологией по-прежнему приходится на поздние сроки.

Для определения степени ВДГК применяют индекс Гижицкой [Gyzicka, 1962], который рассчитывают как отношение наименьшего поперечного размера грудной клетки к наибольшему. Эти расстояния вычисляют на рентгенограммах грудной клетки, выполненных в боковой проекции (рис. 1).

В мире существуют около 200 методов оперативного лечения воронкообразной деформации грудной клетки. В ниже лежащей схеме представлены методы оперативного лечения воронкообразной деформации грудной клетки.

а) удаление реберных хрящей, отсечение мечевидного отростка; б) фиксация II реберных хрящей в виде «черепицы; в) линия стернотомии; г) установка хрящевой распорки в область стернотомии.

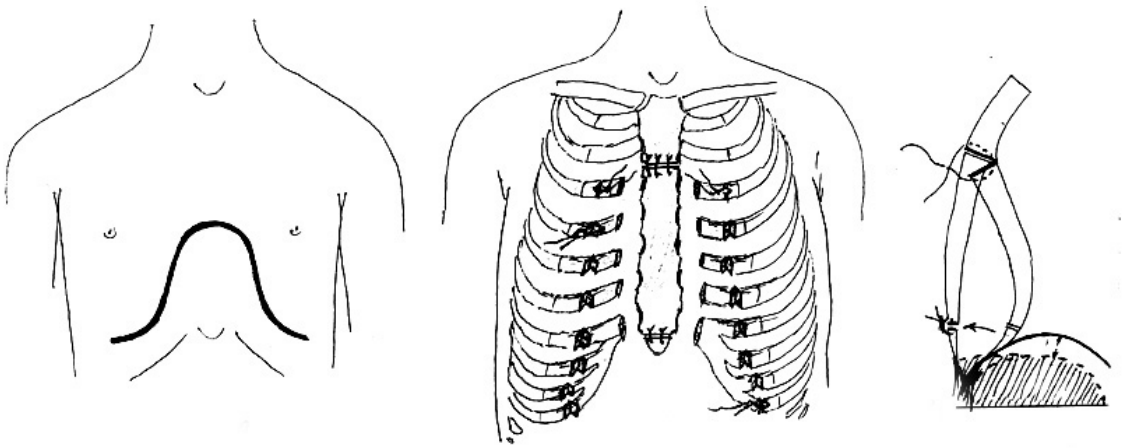

Пластина для коррекции деформации грудной клетки, изготовленная из титанового сплава, содержащая отверстия для закрепления на ребрах, отличающаяся тем, что отверстия выполнены на одинаковом расстоянии по всей пластине и на концах пластины имеются три вилкообразных разветвления для фиксации трех ребер. Пластина имеет 6 размеров 150мм;200мм;250мм;300мм;350мм;400мм.Представлена на ниже.



На рисунке 1,2,3 представлен метод оперативного лечения по Джумабекову С.А., сущность метода заключается в клиновидной резекции ребер на вершине деформации со стабилизацией специально разработанной пластиной, которая позволяет одномоментно стабилизировать переднюю стенку грудной клетки, предотвращая ее повторное западение.

Рис.1

Рис.2

Рис.3

Цель исследования:

Улучшение результатов хирургического лечения воронкообразной деформации грудной клетки путем: разработки устройства для фиксации передней стенки грудной клетки после оперативной коррекции и усовершенствованием способа коррекции деформации грудной стенки.

Задачи исследования:

1. Изучить анализ данных комплексного обследования, включая рентгенографию, спирографию и мрт грудной полости для клинико- лучевых критериев диагностики функционального состояния органов средостения.
2. Разработать новое устройство для фиксации передней стенки грудной клетки после оперативной коррекции.
3. Усовершенствовать способ коррекции передней стенки грудной клетки.
4. Изучить ближайшие и отдаленные результаты лечения и оценить эффективность усовершенствованного спо-

соба и устройства в сравнительном аспекте с известными методами.

Объект исследования:

Проведен тщательный анализ клинических наблюдений 45 - пациентов находившихся на лечении в период с 2010 по 2016 гг. в отделении патологии позвоночника БНИЦТО. Возрастной диапазон больных составлял от 15 до 30 лет, то есть имело место позднее обращение пациентов.

Методы исследования:

1. Клиническое обследование пациента.
2. Рентгенография грудной клетки в 2-х проекциях.
3. Оценка функции внешнего дыхания (ФВД) до и после оперативного лечения.
4. ЭХО КГ, ЭКГ.
5. МРТ грудной полости.

Результаты исследования:

Предлагаемый нами способ торакопластики включает в себя мобилизацию деформированного отдела передней грудной стенки, элевацию западения грудной стенки с рассечением измененных хрящевых частей ребер, надёжную стабилизацию металлической пластиной с дополнительной стабилизацией серкляжными проволоками.

Обсуждение полученных результатов:

Изучены результаты исследований в сроки от 6 месяцев до 2-лет. Для оценки результатов мы пользуемся 3-х балльной системой применяемой в отделении торакальной хирургии 6-ой Московской детской городской больницы Святого Владимира и следующими характеристиками:

1.Хороший результат наблюдался у 40 (68%) больных, у пациентов нет жалоб, антропометрические показатели соответствуют возрасту, полностью устранена воронкообразная деформация, хороший косметический результат, не выявляются функциональные нарушения со стороны дыхательной и сердечнососудистой систем.

2.Удовлетворительный результат – 3 (24%) больных. После оперативного лечения наблюдалось незначительное западение грудины, «бугристая» грудь, келоидный рубец, гиперкоррекция грудины, западение реберных дуг. Функциональных нарушений нет.

3.Плохой результат - рецидив деформации. У нас не было ни одного рецидива до исходной степени. Но отмечалась миграция пластины и серкляжной проволоки из-за несоблюдения послеоперационного режима. Поэтому плохим результатом считали рецидив от 2 ко 3 степени - 2 (8%) пациентов.

Выводы: Полученные нами очевидные результаты оперативного лечения воронкообразной деформации грудной клетки, свидетельствует об эффективности и обоснованности нового метода лечения, и диктуют необходимость его широкого применения в практике. Анализ хирургического лечения новым способом торакопластики со стабилизацией пластиной и серкляжной проволокой проводимой под ребра показал, что данный метод обеспечивает одномоментную коррекцию деформации грудной клетки, с прочным креплением металлических пластин, которым предварительно придана выпуклость соответствующая величине деформации.

ХИРУРГИЧЕСКОЕ ЛЕЧЕНИЕ ТРАВМАТИЧЕСКИХ ВЫВИХОВ ШЕЙНОГО ОТДЕЛА ПОЗВОНОЧНИКА С ИСПОЛЬЗОВАНИЕМ ВЕНТРАЛЬНОГО ДОСТУПА

С.А. ДЖУМАБЕКОВ, У. П. СООРОНКУЛОВ. Ж. Д. СУЛАЙМАНОВ, М. К. САБЫРАЛИЕВ

Бишкекский научно-исследовательский центр травматологии и ортопедии, г. Бишкек, Кыргызстан

Резюме: В Бишкекском научно-исследовательском центре травматологии и ортопедии за период с 2006 по 2018 гг. прооперировано 112 больных с травматическими вывихами и подвывихами шейного отдела позвоночника с проведением вентрального спондилодеза. При свежих и несвежих вывихах и подвывихах (до 28 дней) проводилось открытое вправление со стабилизацией сегмента титановым динамическим имплантатом(29%). При значительной нестабильности поврежденного сегмента или невозможности наложения временной наружной фиксации применялись корпородез с имплантатом из пористого никелид-титана(31%). При застарелых травмах проводилась корпорэктомия с передним расклинивающим корпородезом с аутотрансплантатом и титановой шейной платиной(30%).

Ключевые слова: перелом, декомпрессия, стабилизация, имплантат, фиксатор.

Summary: In the period from 2006 -2018, there were 112 patients with traumatic dislocation and subluxation of cervical spine operated in Bishkek Scientific Research Centre of Traumatology and Orthopedics (BSRCTO) with the conduction of ventral spondylodesis. For fresh and stale dislocations and subluxations (up to 28 days), open reduction with the stabilization of the segment with the usage of titanium dynamical cervical implant was performed. With significant instability of the damaged segment or inability to impose temporary external fixation, there was corporodesis with the porous nikelid titanium implant applied. There was corporectomy with a front wedging corporodesis performed with the usage of autograft and titanium cervical sheets for the chronic injuries.

Key words: Fracture, decompression, stabilization, cage, clamp

Актуальность: травма шейного отдела позвоночника была и остается одним из самых тяжелых повреждений опорно-двигательного аппарата с высокой летальностью и инвалидностью[9,10]. Вывихи и подвывихи относятся к наиболее частым видам этих повреждений. Среди способов хирургического лечения данной патологии предпочтение отдается вентральному спондилодезу, а критерием адекватности проведенной операции является достигнутая декомпрессия спинного мозга с коррекцией оси позвоночника и надежная фиксация поврежденного сегмента до получения костного блока в зоне поражения[1,11,12,13,14,15].

Известные способы консервативной терапии при данной патологии редко приводят к положительным результатам, сопровождаются большим количеством осложнений, высокой летальностью и инвалидизацией пациентов [7].

В последние годы число стабилизирующих операций на передних отделах позвоночника значительно увеличилось в связи с большим количеством проведенных биомеханических исследований, доказавших их преимущества и обосновывающих их выбор, возросшими техническими возможностями вертебрологии и расширением показаний к хирургическим вмешательствам на позвоночнике[16].

Большое количество предлагаемых способов переднего спондилодеза шейного отдела позвоночника при его травматическом повреждении, различные модификации эндопротезов и имплантатов, огромное многообразие материалов, применяемых для их изготовления, их стоимость делают проблему выбора оптимального метода переднего спондилодеза актуальной[16].

Целью работы - является оптимизация хирургического лечения вентральным доступом при травме шейного отдела позвоночника в разные периоды травматической болезни спинного мозга. Для достижения этой цели необходимо было решить следующие задачи:

1. Провести сравнительный анализ результатов хирургического лечения в разные периоды травмы и оценить значение ранних оперативных вмешательств.

2. Выбрать оптимальную классификацию повреждений шейного отдела позвоночника и на ее основании создать простой алгоритм хирургического лечения.

3. Определить методы вентральной стабилизации позвоночника при различных травматических повреждениях.

4. Объективизировать результаты оперативного вмешательства, используя классификацию ASIA/MMSOP для оценки неврологической симптоматики.

5. Уточнить показания к операции в позднем периоде травмы.

Материалы и методы: В Бишкекском научно-исследовательском центре травматологии и ортопедии за период с 2006 по 2018 гг.. нами были прооперировано 112 больных с травматическими вывихами и подвывихами шейного отдела позвоночника. Средний возраст пострадавших составил 30 лет (от 18 до 60 лет). При свежих и несвежих вывихах и подвывихах (до 28 дней) проводилось открытое вправление со стабилизацией сегмента титановым динамическим имплантатом. При значительной нестабильности поврежденного сегмента или невозможности наложения временной наружной фиксации применялись корпородез с имплантатом из пористого никелид-титана. При застарелых травмах проводилась корпорэктомия или резекция тела с передним расклинивающим корпородезом с аутотрансплантатом и титановой шейной платиной. По степени повреждения спинного мозга и выраженности неврологических расстройств все пострадавшие были разделены на 5 групп в соответствии с международной классификацией ASIA/MMSOP.

Группа A - 12 пациента (полное повреждение: ни двигательных, ни чувствительных функций не выявляется в сегментах S4-S5; никаких признаков анальной чувствительности).

Группа B - 6 (неполное повреждение: двигательные функции отсутствуют ниже уровня повреждения, но сохранены элементы чувствительности в сегментах S4-S5).

Группа C - 29 (неполное повреждение: двигательные функции сохранены ниже уровня повреждения и в большинстве мышечных групп сила меньше 3 баллов).

Группа D - 29 (неполное повреждение: двигательные функции сохранены ниже уровня повреждения и в большинстве мышечных групп сила больше или равна 3 баллам).

Группа E - 27 (норма: двигательные и чувствительные функции не нарушены).

Частота повреждений на разных уровнях составила: на уровне C4 - у 32 пострадавших. C5 - у 30, C6; - у 34, C7 - у 7. Непосредственными причинами были дорожно-транспортные происшествия - у 52, катотравма - у 27, спортивные и криминальные травмы - у 15. По давности полученной травмы пострадавшие распределились следующим образом: со свежими вывихами (до 10 дней) - 52 пациентов, с несвежими (до 28 дней) - 34, с застарелыми (свыше 28 дней) - 8.

При проведении вентрального спондилодеза использовались различные эндофиксаторы: титановые динамические шейные имплантаты, имплантаты из пористого никелид-титана, шейные пластины и аутокость.

Шейная пластина в основе своей конструкции изготовлена из титанового сплава, имплантируемых в человеческий организм. Должна обеспечивать фиксацию трёх или двух ПДС. Иметь толщину не более 2.0 мм и длину 53-62 мм. Пластина имеет предизгиб, коррелирующий с кривизной шейного лордоза и передней поверхности тел позвонков в горизонтальной плоскости. Отверстия пластины оснащены механизмом блокирования шляпки винта в виде зажимного кольца, препятствующим самопроизвольной миграции винта из пластины. Механизм блокирования встроен в каждое отверстие под монокортикальный винт. Процесс блокирования осу-

ществляется на финальной стадии вкручивания костного винта и не требует для этого дополнительных приспособлений. Механизм блокирования допускает возможность ревизии костных винтов.

Пористый имплантат из никелид титана обладает рядом уникальных свойств. Пористость материала, подобная пористости губчатой кости, и его высокая биосовместимость обеспечивают прорастание фиброзной и костной ткани в имплантат и его фиксацию к костному ложу. Благодаря сверхэластичности никелид-титана и его близким к костной ткани деформационным характеристикам, сохраняется постоянный контакт имплантата с костным ложем при изменении механических нагрузок на позвоночник [8].

Титановый динамический кейдж для стабилизации нестабильных переломо-вывихов шейного отдела позвоночника, включающий цилиндрическое тело с внутренней полостью, которое соединяет две круглые пластины, отличающийся тем, что внутренная полость выполнена сквозной, за счет чего платины имеют кольцеобразный вид, при этом поверхность пластин снаружи выполнена в виде гребенки с разнонаправленными зазубринами вверх, что препятствует миграции кейджа между телами. Титановый динамический кейдж имеет цилиндрическое тело спереди выполнено в виде круга, а задняя половина цилиндрического тела выполнена в виде сужающейся от центра трапеции со срезанными углами. Стенки динамического титанового кейджа цилиндрическое тело вырезаны так, что пластины имеют только переднюю соединяющую опорную перемычку, за счет микроподвижности которой оптимально перераспределяется нагрузка на шейный отдел позвоночника и имеется возможность заполнения пустот аутотрансплантатом, что стимулирует образование костного блока.

Результаты и обсуждение. У всех 112 пациентов со свежими и несвежими вывихами и подвывихами в шейном отделе позвоночника производилась операция открытого вправления со стабилизацией сегмента титановыми динамическими имплантатами, имплантатами из пористого никелид-титана. У 87(92%) из них достигнуты полное восстановление оси позвоночника и жесткая фиксация поврежденного сегмента. Из 7(8%) пациентов при несоблюдении режима рецидив вывиха с миграцией имплантата, что было связано с невозможностью наружной фиксации. В этом случае потребовалась повторная операция. При застарелых травмах (в 10(6%) случаях по 50 дней, в 6(1%) - 70 дней и в 1(1%) - 73 дня) открыто вправить вывихи не удалось, поэтому была произведена корпорэктомия с передним расклинивающим корпородезом и фиксация шейной пластиной и с аутотрансплантатом.

У всех 112 больных в раннем послеоперационном периоде и катамнестически ортопедический эффект операции был хорошим - ось позвоночника восстановилась, а по выраженности неврологических расстройств они перераспределились следующим образом: группа А – 5(6%) больных, группа В – 4(4%), группа С – 13(14%), группа D – 41(35%), группа Е – 49(50%).

Выводы:

1. При свежих и несвежих подвывихах и вывихах шейного отдела позвоночника целесообразна тактика открытого вправления со стабилизацией сегмента титановым динамическим имплантатом, имплантатом из пористого никелид-титана.

2. При свежих и несвежих подвывихах и вывихах, но в случаях значительной нестабильности поврежденного сегмента и невозможности временного наложения наружной фиксации показана фиксация шейной пластиной с аутотрансплантатом.

Литература

1. Корж Н. А., Барыш А. Е. // Ортопедия, травматол. - 1998. - № 3. - С. 94-95.

2. Ю. А. Леонтьев, С. Б. Шуклин, И. В. Чеканов. // Хирургическое лечение травматических вывихов шейного отдела позвоночника. Журнал Вопросы нейрохирургии, №2, 2000.

3. ЛуцикА. А. // Патология позвоночника. - Л., 1976. - Вып. 10. -С. 13-15.

4. Сабуренко Ю. Ф., Перфильев С. В., Карцев М. Х., Эсчанов Б. Ц Сборник научных работ симпозиума, посвященный 70-летию Новокузнецкого ГИДУВа. -Новосибирск, 1997. - С. 115-118.

5. Селиванов В. П., Никитин М. Н. Диагностика и лечение вывихов шейных позвонков. - М., 1971.

6. Шевелев И. Н., Яриков Д. Е., Басков А. В. и др. // Вопр. нейрохир. - 1997. - № 4. - С. 19-22.

7. Я.Л. Цивьян, 1971; В.П. Селиванов, М.Н. Никитин, 1971; А.А. Луцик 1988, 1995 С. 23-24.

8. Биосовместимые материалы и имплантаты с памятью формы / Под ред. В.Э. Гюнтера. Томск, 2001.

9. Селиванов В. П., Никитин М. Н. Диагностика и лечение вывихов шейных позвонков. - М., 1971.

10. Цивьян Я. Л. Повреждения позвоночника. - М., 1971.

11. Белов В. Г. Хирургическая тактика при лечении больных с закрытой травмой шейного отдела позвоночника и спинного мозга в остром и раннем периодах: Дис. ... д-ра мед. наук. ~ Киев, 1989.

12. Зильберштейн Б. М. Лечение повреждений и заболеваний позвоночника функциональными материалами и конструкциями с памятью формы: Автореф. дис.... д-ра мед. наук. - СПб., 1993.

13. Сизиков М. Ю., Зильберштейн Б. М. // Сборник научных работ симпозиума, посвященного 70-летию Новокузнецкого ГИДУВа. - Новосибирск, 1997. - С. 135-138.

14. Тюлькин О. Н., Раткин И. К., Гаврчлов Я. В. / Там же. - С. 118-120.

15. Шевелев И. Н., Яриков Д. Е., Басков А. В. и др. // Вопр. нейрохир. - 1997. - № 4. - С. 19-22.

16. Леонтьев Ю. А. // Анализ методов переднего спондилодеза шейного отдела позвоночника корундовой керамикой, никелид-титаном и аутокостью. – 2003. С. 1-2.

ГЛАВА V РЕАБИЛИТАЦИЯ БОЛЬНЫХ С ЗАБОЛЕВАНИЯМИ И ПОВРЕЖДЕНИЯМИ ОПОРНО-ДВИГАТЕЛЬНОЙ СИСТЕМЫ

КИНЕЗИТЕРАПИЯ, КАК ОСНОВОПОЛАГАЮЩИЙ МЕТОД В ЛЕЧЕНИИ И РЕАБИЛИТАЦИИ БОЛЬНЫХ, СТРАДАЮЩИХ РАЗЛИЧНЫМИ ЗАБОЛЕВАНИЯМИ КОСТНО-МЫШЕЧНОЙ СИСТЕМЫ ЧЕЛОВЕКА

СЫДЫКОВ Т.М. ГОЛЕВ М.А. ИВАНОВА А.В. КУБАТБЕКОВ Н.Р.

Реабилитационный центр профессора Бубновского в Бишкеке

Резюме.В статье представлен обзоравторского метода доктора Бубноского для реабилитации и лечения заболеваний опорно-двигательного аппарата. Отдельное внимание уделено кинезитерапии, как основополагающему методу лечения и реабилитации заболеваний опорно-двигательного аппарата.

Ключевые слова: заболевания опорно-двигательного аппарата, кинезитерапия.

KINESITHERAPY AS A FUNDAMENTAL METHOD IN THE TREATMENT AND REHABILITATION OF PATIENTS SUFFERING FROM VARIOUS DISEASES OF THE MUSCULOSKELETAL SYSTEM

SYDYKOVT. M. GOLEV. A. IVANOVAA.V. KUBATBEKOVN.R.

The rehabilitation center of Professor Bubnovsky in Bishkek

Summary.Thearticlepresentsan overview of the author's method of Dr. Bubnosky for the rehabilitation and treatment of diseases of the musculoskeletal system. Special attention is paid to kinesitherapy, as a fundamental method of treatment and rehabilitation of diseases of the musculoskeletal system

Key words: diseases of the musculoskeletal system, kinesitherapy.

В настоящее время 82% населения сталкивается с проблемой заболеваний опорно-двигательного аппарата (ВОЗ, 2012г).

Сравнительные статистические исследования за последние десять лет, позволяют констатировать утяжеление течения заболеваний и увеличения количества осложнений со стороны ОДА. (10)

По данным 8-го всемирного конгресса 1996г., посвященного боли, в настоящее время ведется поиск наиболее эффективных и экономичных видов лечения пациентов с заболеваниями ОДА, большинство из которых находится в самом трудоспособном возрасте. Разработка программ наиболее быстрой их реабилитации и предупреждения хронической нетрудоспособности в настоящее время наиболее актуальны еще и потому, что существующие методы лечения заболеваний позвоночника и крупных суставов, таких как дискогенный синдром позвоночника и артрозы крупных суставов, малоэффективны, а зачастую и небезопасны для пациентов.(10)

Существующие методы лечения заболеваний ОДА (оперативный, медикаментозный, физиотерапевтический, иглотерапия, карипазимотерапия, внутрисуставные инъекции и некоторые другие) во всех своих начинаниях сходятся по двум параметрам:

- направлены на устранение следствия заболевания, то есть БОЛЬ, а не на причину этой боли

- пассивное состояние больного при данных процедурах.

И то и другое исключают достижение стойкого терапевтического эффекта при лечении заболеваний ДОА и делает известные методики несостоятельными при лечении данных заболеваний.(10)

В настоящее время стандартные лечебныеи реабилитационные методы включают в себя движения с частичным отягощением, использовались и используются самые различные лечебные гимнастики и ЛФК. Однако принципы построения упомянутых методик, к сожалению, не позволяют использовать их в качестве полноценных лечебных средств. (10)

В последние годы всё большее внимание привлекают вопросы кинезитерапии. Интерес к ним понятен, так как сегодня восстановительная медицина - это признанное и оформленное нормативно-правовыми актами направление в медицинской науке, официальная специальность научных работников и врачей. Тем не менее, по данным зарубежных авторов, не более 60% врачей в наиболее развитых странах отдают себе отчет о возможностях кинезитерапии, как об альтернативном методе лечения заболеваний опорно- двигательного аппарата.

Кинезитерапия (греч. kinesis — движение + therapia — лечение) — эффективная форма лечебной физической культуры, при которой посредством специальных физических упражнений достигается конкретный терапевтический результат. (1)

Иными словами, кинезитерапия — это лечение активными и пассивными движениями. Именно она и стала базовой основой для разработок доктора Бубновского, который впервые в мировой практике сумел доказать и обосновать необходимость использования целительной силы физического движения для полноценного лечения заболеваний костно-мышечной системы без применения лекарственных препаратов.

Кинезитерапия — «новое» модное слово в современной медицине. Лечение упражнениями и движением — не новое изобретение, это всего лишь старая, проверенная годами видоизмененная и доработанная лечебная физическая культура (ЛФК).

Упражнения для лечения начали применяться еще со времен Древнего Египта. Гермес Трисмегист, полумифическая личность, предполагаемый жрец и врачеватель из Древнего Египта стал ее основателем и сегодня считается «родителем» ЛФК. С того времени египтяне, греки и римляне активно и в разных целях применяли упражнения. Эти знания дошли и до наших лет, конечно, в более совершенном виде.(2)

Первоначальным этапом в привычной терапии заболеваний опорно-двигательного аппарата является немедикаментозное лечение: коррекция веса, ортопедическая коррекция, физиотерапия, лечебная физкультура (ЛФК) [3-4]. Лечение артроза суставов — это комплекс мероприятий, направленных на снижение болевого синдрома, увеличение объема движений в суставах, восстановление микроциркуляции в поврежденном суставе и близлежащих мышечных группах, улучшение питания суставных поверхностей и суставного хряща. При остеоартрозе приоритетное значение сохраняет применение симптоматического лечения посредством НПВП. Нацеленность на патогенетические воспалительные механизмы проявляется применением глюкокортикостероидных средств при недостаточной эффективности НПВП.

Бубновский Сергей Михайлович — доктор медицинских наук, благодаря научным работам которого (кандидатская, докторская диссертации) в России получил лигитимность термин «кинезитерапия».

В течение многих лет профессор, доктор медицинский наук Сергей Михайлович Бубновский разрабатывал собственную систему кинезитерапии, которая позже легла в основу его знаменитого метода.

Именно кинезитерапия и стала базовой основой для разработок доктора Бубновского, который впервые в мировой практике сумел доказать и обосновать необходимость использования целительной силы физического движения для полноценного лечения заболеваний костно-мышечной системы без применения лекарственных препаратов.

Доктор Бубновский создал специальные лечебные тренажеры — МТБ (многофункциональные тренажеры Бубновского), — а также разработал для них систему правильных, безопасных упражнений, позволяющих не только снимать острые боли, воспаления, но и восстанавливать полноценную работу мышц и суставов, в том числе у детей и пожилых людей.

Кроме того, доктор Бубновский разработал миофасциальную диагностику (МФД) — оригинальную систему диагностики пациента, способную выявить скрыто притекающие болезни пациента, установить истинные причины возникающих болей, определить проблемные зоны, исключив, при этом, возможность ошибочной постановки диагноза (гипердиагностика).

Практические опыты, которые доктор проводил в первую очередь на самом себе, доказали результативность и эффективность метода, а также его полную безопасность и общее благоприятное психофизическое воздействие на организм человека. Метод стал активно применяться не только для лечения заболеваний опорно-двигательного аппарата, но и для реабилитации больных после травм, перенесенных операций на позвоночнике и суставах, с врожденными патологиями костно-мышечной системы и др.

Медицинский Центр Кинезитерапии по методу профессора Бубновского С.М. в городе Бишкек единственный и уникальный в своем роде не только в столице, но и на территории всей Кыргызской Республики. Данное лечебное учреждение осуществляет свою деятельность с 2012 года. За столь короткий период работы в МЦ Кинезитерапии по методу профессора Бубновского С.М. восстановили свое здоровье и прошли курс реабилитации более 6500 пациентов.

РОССИЙСКАЯ ФЕДЕРАЦИЯ
ПАТЕНТ
НА ИЗОБРЕТЕНИЕ
№ 2538133
СПОСОБ РЕАБИЛИТАЦИИ ПРИ ТОТАЛЬНОМ ЭНДОПРОТЕЗИРОВАНИИ КОЛЕННОГО СУСТАВА В ДО- И ПОСЛЕОПЕРАЦИОННЫХ ПЕРИОДАХ
БУБНОВСКИЙ СЕРГЕЙ МИХАЙЛОВИЧ (RU)

РОССИЙСКАЯ ФЕДЕРАЦИЯ
ПАТЕНТ
НА ИЗОБРЕТЕНИЕ
№ 2542081
СПОСОБ ЛЕЧЕНИЯ БОЛЕВЫХ СИНДРОМОВ ПРИ РАСПРОСТРАНЕННОМ ДЕФОРМИРУЮЩЕМ ОСТЕОХОНДРОЗЕ ПОЗВОНОЧНИКА НА МНОГОФУНКЦИОНАЛЬНОМ ТРЕНАЖЕРЕ БУБНОВСКОГО (МТБ)
БУБНОВСКИЙ СЕРГЕЙ МИХАЙЛОВИЧ (RU)

РОССИЙСКАЯ ФЕДЕРАЦИЯ
ПАТЕНТ
НА ИЗОБРЕТЕНИЕ
№ 2142771
СПОСОБ ЛЕЧЕНИЯ ПОВСЯЧНОГО ОСТЕОХОНДРОЗА С ГРЫЖАМИ ДИСКОВ

РОССИЙСКАЯ ФЕДЕРАЦИЯ
ПАТЕНТ
НА ИЗОБРЕТЕНИЕ
№ 2142772
СПОСОБ ЛЕЧЕНИЯ ШЕЙНО-ГРУДНОГО ОСТЕОХОНДРОЗА С ГРЫЖЕЙ ДИСКОВ

РОССИЙСКАЯ ФЕДЕРАЦИЯ
ПАТЕНТ
НА ИЗОБРЕТЕНИЕ
№ 2158574
СПОСОБ ЛЕЧЕНИЯ ШЕЙНОГО И ГРУДНОГО ОСТЕОХОНДРОЗА С НЕВРОЛОГИЧЕСКИМИ ПРОЯВЛЕНИЯМИ

РОССИЙСКАЯ ФЕДЕРАЦИЯ
ПАТЕНТ
НА ИЗОБРЕТЕНИЕ
№ 2158575
СПОСОБ ЛЕЧЕНИЯ ПОВСЯЧНОГО ОСТЕОХОНДРОЗА С НЕВРОЛОГИЧЕСКИМИ ПРОЯВЛЕНИЯМИ

РОССИЙСКАЯ ФЕДЕРАЦИЯ
ПАТЕНТ
НА ИЗОБРЕТЕНИЕ
№ 2228778
СПОСОБ ЛЕЧЕНИЯ ПЛЕЧЕЛОПАТОЧНОГО ПЕРИАРТРИТА

РОССИЙСКАЯ ФЕДЕРАЦИЯ
ПАТЕНТ
НА ПОЛЕЗНУЮ МОДЕЛЬ
№ 131633
УНИВЕРСАЛЬНЫЙ ТРЕНАЖЕР БУБНОВСКОГО

В конце 90-х гг. метод лечения Бубновского был официально зарегистрирован в Роспатенте.

С. М.Бубновскому принадлежит авторское право во многих лечебных и диагностических методах в кинезитерапии(ниже представлены копии патентовна изобретения С. М. Бубновского).

На сегодняшний момент методике Сергея Михайловича Бубновского обучены специалисты в более чем 90 городах РФ, Казахстана, Узбекистана, Украины, Ирландии, Кипре, США, Кыргызстане. По данной методике работают более 200 центров кинезитерапии на территории постсоветского пространства и стран ближнего зарубежья.

Центры кинезитерапии постоянно развивают методику, комплексно подходят к лечению заболеваний опорно-двигательного аппарата, используя наработки специалистов и современное оборудование.

Методика кинезитерапии (8)

До проведения кинезитерапии необходим прием врача:

1. Сбор анамнеза заболевания.

2. Оценка конкретного состояния пациента на основании клинического исследования и оценки представленных рентгенограмм или томограмм;

3. Оценка общего состояния пациента (Миофасциальная диагностика - авторский метод, основанный на проверке функционального состоянии мышц пациента)

Далее следует выполнение индивидуальной программы на лечебных тренажерах (МТБ – авторская разработка профессора Бубновского).

Программу составляет и при необходимости корректирует врач, контролирует её выполнение инструктор-методист.

Так же программа современной кинезитерапии сопровождается бальнео и крио процедурами (сауна-терапия по правилам русской бани, гидротерапия, лечение холодом, крио компрессы на суставы и позвоночник) и состоит из трёх основных частей (10):

- упражнения на тренажерах силового ряда
- стретчинг-программа
- аэробная программа

Продолжительность занятий 60—90 минут в зависимости от физических возможностей пациента.

В кинезитерапии широко используются тренажеры, к которым предъявляются следующие требования (8):

1. Они должны соответствовать стандартам безопасности.

2. Траектории движений на реабилитационных тренажерах должны соответствовать движениям человека.

3. Размещение тела на тренажере должно быть таким, чтобы требующие поддержки части тела находились на соответствующих опорных поверхностях тренажера.

4. На отдельных реабилитационных тренажерах необходим ограничительный механизм, позволяющий выбирать правильные углы наклона и степень натяжения миофасциальных тканей.

5. Желательно, чтобы тренажеры имели приспособления, облегчающие старт и позволяющие увеличивать амплитуду движений в соответствии с принципом постепенности.

Выбор оптимальной нагрузки мышечно ослабленному человеку — основная задача начального этапа кинезитерапии.

Как и в любом медицинском подходе есть показания и противопоказания. Хотелось бы ознакомиться с ними поближе.

Показаниями к применению кинезитерапии являются:

Острые и хронические боли в позвоночнике (остеохондроз, спондилез, остеопороз, спондилоартроз; протрузии и грыжи межпозвонковых дисков позвоночника)

Острые и хронические боли в крупных суставах (артриты и артрозы крупных суставов боли в плече,руке,плечелопаточный периартрит, синдром замороженного плеча,бурситы,)

Коксартроз разной степени тяжести (лечение 1-2 степени, подготовка к эндопротезированию и реабилитации после операции),

Системные заболевания – Ревматоидный полиартрит, Болезнь Бехтерева (анкилозирующий спондилоартрит)

Повреждения связочного аппарата коленных суставов,отеки,болезнь Осгуд-Шлаттера у подростков

Нарушение осанки - сколиозы, сутулость,-болезнь ШеерманаМау

Состояние после перелома костей скелета, таза, позвоночника

Компрессионный перелом позвоночника, разной степени тяжести,

Состояние после операций на позвоночнике и суставах (удаление грыжи, фиксация металлоконструкциями, удаление менисков, эндопротезирование крупных суставов)

А также имеются ряд противопоказаний в кинезитерапии:

Переломы длинных трубчатых костей до момента сращения отломков

Острые воспалительные заболевания (повышение температуры тела выше 38°С, выраженный лейкоцитоз)

Наличие гнойных процессов (абсцесс, остеомиелит, флегмона, секвестры)

Злокачественные опухоли и метастазы

Тяжелые нарушения психики (выраженная олигофрения, рассеянный склероз)

Кровотечение, наличие инородного тела вблизи крупных сосудов и нервных стволов

Острые нарушения коронарного и мозгового кровообращения

Острые сердечно-сосудистые нарушения (инфаркт миокарда, тромбозы и эмболии, атриовентрикулярная блокада, ГБ при АД свыше 200/120 мм.рт.ст.)

Туберкулез, микседема

Сахарный диабет 1-го типа

Заболевания со стороны органов зрения (Глаукома, прогрессирующая миопия высокой степени, проблемы с сетчаткой (отслойка и предотслойка сетчатки))

Результаты лечения в кинезитерапии и оценка степени восстановления.Изучение ближайших и отдаленных результатов реабилитационных и лечебных мероприятий при использовании кинезитерапии, позволяет планомерно и эффективно вести весь процесс лечения, определяя основные задачи на каждом из этапов путем подбора комплекса адекватных и эффективных средств, и добиваться успешного результата. В научно-исследовательской деятельности и практике приняты следующие сроки динамической оценки состояния пациентов: 3, 6 и 12 месяцев,а степень восстановления оценивается по четырехбальной шкале:

Полное восстановление

Частичное восстановление

Без изменения от исходного уровня

Ухудшение(6,7)

Техника лечения кинезитерапией довольно проста и основана на современных достижениях и научных исследованиях в области физиологии и биохимии сокращения мышц, влияющих на костно-суставную систему организма.

Главными механизмами воздействия на больного с различными хроническими заболеваниями в кинезитерапии являются новые реабилитационные тренажеры. Суть состоит в адаптивном последовательном обучении правильным движениям - от простых до сложных - с целью их нейрорефлекторного закрепления во время упражнений и их использования для восстановления трофики костно-мышечной системы в целом.

Для этой цели создаются индивидуальные лечебные программы с учетом особенностей каждого больного, его анамнеза, сопутствующих заболеваний.

Важным является постановка правильного дыхания, без чего лечебное движение невозможно, и умение им пользоваться дает значительный лечебный эффект на любом этапе реабилитационной программы.

Определенным новшеством метода является проведение больного через болевые физиологические адаптационные реакции, связанные с нагрузками на измененные болезнью мышцы опорно-двигательного аппарата.

Активное преодоление боли пациентом - это победа в борьбе с болезнью, основа создания нового поведенческого стереотипа здорового человека не зависящего от проявлений болезни.

Таким образом, кинезитерапия по методу профессора Бубновского является основополагающим методом в лечении и реабилитации заболеваний опорно-двигательного аппарата у различных групп пациентов с заболеваниями костно-мышечной системы человека.

В заключении хотелось бы привести индийскую мудрость - « В молодости человек тратит свое здоровье на то, чтобы заработать деньги, а в старости тратит деньги, чтобы выкупить здоровье, но никому пока это не удавалось.» (9)

Литература

1. *Бубновский С.М. Руководство по кинезитерапии. Лечение болей в спине и грыж позвоночника. Изд. 2-е, дополн.: М.2004 – 112с. С илл. - с. 5*
2. *Интернет-ресурс: https://medaboutme.ru/zdorove/publikacii/stati/alternativnaya_meditsina/kineziterapiya_lechenie_uprazhneniyami_chego_zhdat/?utm_source=copypaste&utm_medium=referral&utm_campaign=copypaste*
3. *Felson D.T. Osteoarthritis of the knee // N. Engl. J. Med. — 2006. — Vol. 354. — P. 841-848.*
4. *Бадокин В.В. Пути оптимизации терапии остеоартроза // Русский медицинский журнал. — 2006. — №25. — С. 1824-1829.*
5. *Интернет ресурс http://pospelov.pro/index.php/about/hobby/sport/kinezi*
6. *Белова А.Н. Нейрореабилитация/ А.Н. Белова// Руководство для врачей.-М.:Антидор,2002-736с.*
7. *Белова А.Н. Шкалы,тесты и опросники в медицинской реабилитации/ А.Н. Белова, О.Н. Щепетова.-М.: Антидор,2002-440 с*
8. *Жарков П.Л. Жарков А.П. Бубновский С.М. Поясничные боли. – М. Юниартпринт, 2001 – 144 с. – с.103-104*
9. *Интернет-ресурс: http://mydrost.mirtesen.ru/blog/43164093415/Indiyskie-poslovitsyi-i-pogovorki*
10. *Бубновский С.М. Перечень основных лечебных упражнений в современнойкинезитерапии. Методическое пособие// М. , 2017. – 52с – с 4 - 13*

КЛИНИКО-ДИАГНОСТИЧЕСКИЕ АСПЕКТЫ ВЕДЕНИЯ ПАЦИЕНТОВ С ГОНАРТРОЗОМ 3-4 СТЕПЕНИ В ЦЕНТРЕ РЕАБИЛИТАЦИИ ПО МЕТОДУ ПРОФЕССОРА БУБНОВСКОГО. (Клинический пример.)

СЫДЫКОВ Т.М. ГОЛЕВ М.А. ИВАНОВА А.В. КУБАТБЕКОВ Н.Р.

Реабилитационный центр профессора Бубновского в Бишкеке

Резюме.В статье представлен обзор данных литературы по проблемам диагностики и лечения больных гонартрозом. Большое внимание уделено методам лечения артроза коленного сустава, сделан акцент на использование в лечении кинезитерапии. Отражен опыт лечения больной с тяжелым деформирующим гонартрозом.

Ключевые слова: гонартроз,кинезитерапия.

Clinical and diagnostic aspects of managing patients with gonarthrosis of 3-4 degrees in the Rehabilitation Center according to the method of Professor Bubnovsky.Clinical example.

SYDYKOV T. M. GOLEV M. A. IVANOVA A.V. KUBATBEKOV N.R.

The rehabilitation center of Professor Bubnovsky in Bishkek

Summary.The article presents a review of the literature data on the problems of diagnosis and treatment of patients with goiter. Much attention is paid to the treatment of osteoarthritis of the knee, an emphasis on the use of in the treatment of kinesitherapy. Reflected the experience of treating a patient with severe deforming gonarthrosis.

Key words: gonarthrosis,kinesiterapy.

Остеоартроз — гетерогенная группа заболеваний различной этиологии со сходными биологическими, морфологическими и клиническими проявлениями и исходом, в основе которых лежит поражение всех компонентов сустава, в первую очередь хряща, а также субхондральной кости, синовиальной оболочки, связок, капсулы, околосуставных мышц [2].

Интерес к проблеме остеоартроза обусловлен прежде всего его широкой распространенностью и связанными с ними значительными финансовыми затратами со стороны как отдельного больного, так и общества в целом. Деформирующий остеоартроз коленного сустава — заболевание, которое занимает одно из ведущих мест среди причин стойкой утраты трудоспособности и инвалидности.

Развитие деформирующего артроза коленного сустава характеризуется выраженным болевым синдромом, значительным ограничением движений в пораженном суставе, наличием стойких, не поддающихся консервативному лечению контрактур, нарушением походки и невозможностью передвигаться без дополнительной опоры, что значительно ухудшает качество жизни данной категории пациентов. Деформирующий артроз коленного сустава до настоящего времени является одним из наиболее трудно поддающихся лечению заболеванием, поражающим опорно-двигательный аппарат.

Тактика лечения остеоартроза является серьезной проблемой нашего времени, несмотря на то, что перечень применяемых препаратов и средств в последнее время постоянно совершенствуется и обновляется. Прежде всего, это связано с тем, что большинство лекарственных средств, применяемых при остеоартрозе, оказывает лишь симптоматическое действие [3]. Постоянно ведется поиск новых лекарственных препаратов и методов лечения, которые могли бы не только уменьшить болевой синдром, но и замедлить прогрессирование деструкции суставного хряща, тем самым отсрочив наступление инвалидности [4].

Существующие методы лечения заболеваний ОДА (оперативный, медикаментозный, физиотерапевтический, иглотерапия, карипазимотерапия, внутрисуставные инъекции и некоторые другие) во всех своих начинаниях сходятся по двум параметрам:

- направлены на устранение следствия заболевания, то есть БОЛЬ, а не на причину этой боли
- пассивное состояние больного при данных процедурах.

И то и другое исключают достижение стойкого терапевтического эффекта при лечении заболеваний ДОА и делает известные методики несостоятельными при лечении данных заболеваний.(8)

Установлено, что основными патогенетическими факторами нарушений костно-мышечной системы являются: (8)

а. морфофункциональная недостаточность мышечной системы, обусловленная дефицитом мышечной ткани и, соответственно, недостаточностью ее корсетной и гемодинамической и метаболической функций

б. недостаточность миофасциальных и суставных соединительнотканных структур, проявляющихся в асимметрии их развития и в росте от соответствующих костных структур, начиная с детского возраста

в. функциональная недостаточность аэробной системы, проявляющаяся недостаточностью трофики организма

Исходя из этого и была разработана комплексная, патогенетически обоснованная методика восстановительного лечения на основе комбинированного применения лечебной гимнастики и специальных упражнений на авторских тренажерах МТБ.

В настоящее время стандартные лечебные и реабилитационные методы включают в себя движения с частичным отягощением, использовались и используются самые различные лечебные гимнастики и ЛФК. Однако принципы построения упомянутых методик, к сожалению, не позволяют использовать их в качестве полноценных лечебных средств. (8)

В последние годы всё большее внимание привлекают вопросы кинезитерапии. Интерес к ним понятен, так как сегодня восстановительная медицина - это признанное и оформленное нормативно-правовыми актами направление в медицинской науке, офи-

циальная специальность научных работников и врачей.

Кинезитерапия (греч. kinesis — движение + therapia — лечение) — эффективная форма лечебной физической культуры, при которой посредством специальных физических упражнений достигается конкретный терапевтический результат. (1)

Иными словами, кинезитерапия — это лечение активными и пассивными движениями. Именно она и стала базовой основой для разработок доктора Бубновского, который впервые в мировой практике сумел доказать и обосновать необходимость использования целительной силы физического движения для полноценного лечения заболеваний костно-мышечной системы без применения лекарственных препаратов.

Первоначальным этапом в привычной терапии остеоартроза является немедикаментозное лечение: коррекция веса, ортопедическая коррекция, физиотерапия, лечебная физкультура (ЛФК)[5-6]. Лечение артроза суставов — это комплекс мероприятий, направленных на снижение болевого синдрома, увеличение объема движений в суставах, восстановление микроциркуляции в поврежденном суставе и близлежащих мышечных группах, улучшение питания суставных поверхностей и суставного хряща. При остеоартрозе приоритетное значение сохраняет применение симптоматического лечения посредством НПВП. Нацеленность на патогенетические воспалительные механизмы проявляется применением глюкокортикостероидных средств при недостаточной эффективности НПВП. Группу болезнь-модифицирующих средств при остеоартрозе представляют производные гиалуроновой кислоты с различной молекулярной массой и пероральные хондропротекторы в виде глюкозамина и хондроитинсульфата. Особое место среди хондропротекторов занимают препараты гиалуроновой кислоты, так как они вводятся непосредственно в полость сустава.

Трудности лечения остеоартроза заключаются не только в пожилом возрасте большинства пациентов, но и в необходимости длительного многолетнего лечения при сложности оценки эффекта терапии, а также в опасности симптоматической обезболивающей и противовоспалительной терапии, которая проводится НПВП и при наличии сопутствующих заболеваний и сопутствующей терапии.

Несмотря на активную разработку способов лечения деформирующего артроза коленного сустава на III-IV стадиях, операцией выбора на сегодняшний день является эндопротезирование КС [4].

0	Боль отсутствует
1(+)	Минимальная боль, не требующая лечения, не снижающая трудоспособности, не нарушающая сна
2 (++)	Боль умеренная, поддающаяся лекарственной терапии, трудоспособность больного снижена, самообслуживание ограничено, сон возможен лишь при лекарственной терапии
3 (+++)	Боль сильная, плохо купируется анальгетиками, профессиональная и бытовая трудоспособность утрачена полностью
4(++++)	Сверхсильная боль, возникает или усиливается даже при прикосновении одежды, постели.

Рис 1Шкала интенсивности боли по Павлову В.П. 1997 год

Клинический пример

Больная С. 58 лет, обратилась в центр реабилитации доктора Бубновскогос диагнозом:*Двусторонний деформирующий остеоартроз коленных суставов III – IV степени*

На момент обращения *больная жалуется* на постоянные боли в обоих коленных суставах (+++ по шкале Павлова (***Рис 1***)), усиливающиеся при малейшей физической активности, особенно при ходьбе и подъеме по лестнице, слабо купируются приемом НПВС (кетонал, артоксан, ксефокам)

Из анамнеза – боли в коленях беспокоят более 10 лет, связывает с тяжелой физической работой и частыми переохлаждениями (реализатор на рынке), неоднократно получала лечение – НПВС, хондропротекторы, препараты гиалуроновой кислоты, физиопроцедуры – без видимого улучшения. Курит с 16 лет до 30 сигарет в день, СД 2 типа (глюкоза крови до 25 ммоль/литр), ГБ – II, ХОБЛ.

Локальный статус (при обращении): больная передвигается самостоятельно при помощи трости, прихрамывая на левую нижнюю конечность. Отмечается отечность обоих коленных суставов. Движения в коленных суставах: правый -сгибание — 100°, болезненно, разгибание — 160°, левый — сгибание — 90°, болезненно, разгибание — 145°.

Движения в суставах болезненные, больше слева. Расстройств чувствительности и кровообращения нет.

Инструментальные исследования:

Рис А.Рентгенографические данные пациентки С. 58 лет. При первичном обращении в Центр Бубновского

Заключения УЗИ коленных суставов от 04.03.17

Правый

Синовиальная жидкость не визуализируется, синовиальная оболочка не утолщена,отмечаются остеофиты на краях основания надколенника, хрящи на мыщелках бедренных костей (медиальный-0,8; латеральный- 1,2) .Контуры мыщелков бедренной кости и большеберцовой кости изменены и деформированы. ПКС и ЗКС не визуализируются.

Дегенеративно-дистрофические изменения медиального мениска

Медиальная связка не утолщена, с признаками диастаза. Латеральная связка не утолщена, с признаками диастаза.

Левый

Синовиальная жидкость не визуализируется, синовиальная оболочка не утолщена ,отмечаются остеофиты на краях основания надколенника, хрящи на мыщелках бедренных костей (медиальный-0,4; латеральный- 1,0) .Контуры мыщелков бедренной кости и большеберцовой кости изменены и деформированы. ПКС и ЗКС не визуализируются.

Дегенеративно-дистрофические изменения медиального мениска

Медиальная связка не утолщена, с признаками диастаза. Латеральная связка не утолщена, с признаками диастаза.

Больная в течение 6 месяцев (2 лечебных курсов по 36 занятий каждый) получала лечение кинезитерапией(1) в центре реабилитации профессора Бубновского в г Бишкек.

Локальный статус (после 2 лечебных курсовкинезитерапии): больная передвигается самостоятельно без помощи дополнительных средств опоры, немного прихрамывая на левую нижнюю конечность. Больная отмечает снижение болевого синдрома до+ (по шкале Павлова (***Рис 1***)) при ходьбе. Увеличение объема движений: правый - сгибание — 75°, (болезненно при сгибании до более острого угла), разгибание — 170°, левый — сгибание — 90°, (болезненно при сгибании до более острого угла), разгибание — 160°.

Инструментальные исследования:

Рис Б.Рентгенографические данные пациентки С. 58 лет. Спустя 7 месяцев, после начала занятий кинезитерапией по методу профессора Бубновского.

Заключения УЗИ коленных суставов от 03.10.17

Правый

Синовиальная жидкость визуализируется V- до 1 мл, синовиальная оболочка не утолщена, отмечаются остеофиты на краях основания надколенника, хрящи на мыщелках бедренных костей (медиальный-1,0; латеральный- 1,2) .Контуры мыщелков бедренной кости и большеберцовой кости изменены и деформированы. ПКС и ЗКС не визуализируются.

Дегенеративно-дистрофические изменения медиального мениска без признаков разрыва и надрыва.

Медиальная связка не утолщена, без признаков дегенерации. Латеральная связка не утолщена, без признаков дегенерации.

Левый

Синовиальная жидкость не визуализируется, синовиальная оболочка не утолщена, отмечаются остеофиты на краях основания надколенника, хрящи на мыщелках бедренных костей (медиальный-0,6; латеральный- 1,0) .Контуры мыщелков бедренной кости и большеберцовой кости изменены и деформированы. ПКС и ЗКС не визуализируются.

Дегенеративно-дистрофические изменения медиального мениска

Медиальная связка не утолщена, без признаков дегенерации. Латеральная связка не утолщена, без признаков дегенерации.

Таким образом, полученные результаты наблюдения за данным клиническим случаем занятий пациентом кинезитерапией по методу Бубновского в виде уменьшения и практически полного регресса болевого синдрома, увеличение объема движений наиболее поврежденного коленного сустава, отсутствие необходимости в посторонней помощи и сторонних средствах опоры при передвижении пациента, отсутствие отека коленных суставов, позволяет сделать вывод о том, что кинезитерапия по методу Бубновского, является перспективным иинновационным методом лечения ДОА крупных суставов, а так же может быть использована в качестве альтернативного метода, способного конкурировать с привычными (оперативным и медикаментозными) методами лечения больных с ДОА крупных суставов.

Исходя из вышеперечисленного, результаты использования этого метода требуют дальнейшего наблюдения и развития.

Литература

бубновский С.М. Руководство по кинезитерапии. Лечение болей в спине и грыж позвоночника. Изд. 2-е, дополн.:М.2004 – 112с. С илл. - с. 5

Миронов С.П. и Котельников Г.П./ГЭОТАР-Медиа,2011-840 стр// Ортопедия Национальное руководство стр. 447

Клинические рекомендации. Ревматология / под ред. Е.В. Насонова. — М.: ГЭОТАР-Медиа, — 2006. — 240 с.

Цапина Т.Н., Эрдес Ш.Ф., Слизкова К.Ш. Качество жизни больных остеоартрозом // Научно-практическая ревматология. — 2004. — С. 20-22.

Коваленко В.Н., Борткевич О.П. Остеоартроз (практическое руководство) — К.: Морион, 2005. — 592 с.

Алексеева Л.И., Зайцева Е.М Клинические подхо-

ды к лечению остеоартроза // Русский медицинский журнал. — 2006. — Т. 14, №6. — С. 450-455.
Felson D.T. Osteoarthritis of the knee // N. Engl. J. Med. — 2006. — Vol. 354. — P. 841-848.
Бадокин В.В. Пути оптимизации терапии остеоартроза // Русский медицинский журнал. — 2006. — №25. — С. 1824-1829.
Интернет ресурс: http://artroskop.ru/13-instrumentalnye-rentgenologicheskie-artroskopiya-i-drugie-metody-diagnostiki-stepeni-deformiruyuschego-artroza.html
Бубновский С.М. Перечень основных лечебных упражнений в современной кинезитерапии. Методическое пособие// М. , 2017. – 52с – с 4 - 13

ПРОФИЛАКТИКА КОНТРАКТУРЫ ЛОКТЕВОГО СУСТАВА ПРИ СЛОЖНЫХ ВНУТРИСУСТАВНЫХ ПЕРЕЛОМАХ

ДЖУМАБЕКОВ С.А., БОРУКЕЕВ А.К.

Бишкекский научно исследовательский центр травматологии и ортопедии
г. Бишкек. Кыргызская Республика

Резюме. В работе представлена методика реабилитации больных после оперативного лечения дистального отдела плечевой кости трансолекрановым доступом.

В БНИЦТО период с 2008 по 2015 гг. в произведено оперативное лечение 42 больным со сложными внутрисуставными переломами дистального отдела плечевой кости. Возраст больных варьирует от 21 до 52 (36±0.1) лет. Больные с открытыми и закрытыми переломы типа С 1,3 по классификации АО / ASIF.

Ключевые слова: накостная пластина, остеосинтез, плечевая кость, лфк,реабилитация.

PREVENTION OF ELBOW CONTRACTURE IN CASE OF COMPLEX INTRA-ARTICULAR FRACTURES.

DJUMABEKOV S.A., BORUKEEV A.K.

Bishkek Scientific Research Center of Traumatology and Orthopedics
Bishkek. Kyrgyz Republic.

Summary. The paper presents the method of rehabilitation of patients after surgical treatment of the distal humerus using the transolecranal method.

In BNICTO, from 2008 to 2015, surgical treatment was performed in 42 patients with complex intra-articular fractures of the distal humerus. The age of patients varies from 21 to 52 years. Patients with open and closed fractures of type C1,3 according to the classification of AO / ASIF.

Keywords: bone plate, osteosynthesis, humerus, exercise therapy, rehabilitation.

Введение. Современные методы оперативного лечения сложных внутрисуставных повреждении костей предполагают не только восстановление их нормальной анатомической структуры, но и возможность восстановления полноценной функции сустава и конечности в целом как можно в ранние сроки[1,3,5].

Несмотря на большое количество исследовании и успехи современной травматологии, все так же остается высокий процент неудачных исходов в лечении внутрисуставных переломов дистального отдела плечевой кости. По статистике 20-25% больных остаются инвалидами после переломов костей образующих локтевой сустав [2,4,5].

Материалы и методы исследования. В БНИЦТО период с 2008 по 2015 гг. в произведено оперативное лечение 42 больным

со сложными внутрисуставными переломами дистального отдела плечевой кости. Возраст больных варьирует от 21 до 52 (36±0.1) лет. Подбирали больных с открытыми и закрытыми переломы типа С1,3 по классификации АО / ASIF.

Методика реабилитации. Мы считаем, что самым главным моментом при лечении больных со сложными внутрисуставными переломами дистального отдела плечевой кости является начало раннее начало движении в локтевом суставе.

Для этого мы соблюдали следующие принципы:

к разработке приступаем сразу же после стихания послеоперационных болей, как правило, это 2-3 е сутки.

- адекватная и дозированная физическая нагрузка
- последовательность расширения комплекса ЛФК и дозированное возрастание физических нагрузок.

Приступаем к ЛФК с первых дней после выполнения операции под контролем методиста реабилитолога и оперирующего хирурга. Упражнения подбирали, таким образом, для которого не требуются специальные сложные оборудования. По мере освоения, пациенты самостоятельно могли выполнять упражнения или с помощью родственников, при условии регулярных осмотров оперировавшего хирурга и методиста ЛФК и новых обучающих занятий. На всех этапах реабилитации пациенты выполняли три типа упражнении.

В раннем послеоперационном периоде, выполняется первый этап упражнений, начиная со 2-3 дня после оперативного вмешательства и продолжается в течение первых 2 - 3 недель. Движения поврежденной конечностью носят, в основном, пассивный характер. Мышцы конечности должны быть расслаблены. Эти движения увеличивают подвижность плечевого пояса, способствуют расслаблению мышц, уменьшается болевой синдром, подготавливают пациента к выполнению следующих, более интенсивных упражнений. В процессе выполнения упражнений пациент не должен испытывать боли. По мере освоения упражнений, увеличивается амплитуда движений (рис. 1, 2).

Рис.1.
Выполнение сгибательных движенийдвижений

Рис. 2.
Выполнение разгибательных

Всем пациентам независимо от типа повреждения выполнялось эластичное бинтование поврежденной конечности от пястно-фаланговых суставов до верхней трети плеча. В раннем послеоперационном периоде выполнять движения в локтевом суставе ограничиваются из-за бинтовой повязки, поэтому до снятия швов мы применяли пластырные повязки. В период разработки некоторым больным, у которых не было сопутствующей патологии желудочно-кишечного тракта назначали нестероидные противовоспалительные препараты в небольших дозировках.

Данную методику ЛФК начинали с первых дней после выполнения оперативного

вмешательства после и удаления дренажных трубок, которое продолжалось первые 24-48 часов, под контролем методиста-реабилитолога ЛФК и оперирующего хирурга. Перед началом ЛФК в локтевом суставе, необходимо восстановить тонус мышц предплечья, упражнениями с кистевым эспандером, изометрическим сокращением мышц антагонистов пальцев и кисти. Также необходимо выполнение активных движений в плечевом суставе. Тем самым, стимуляция кровообращения всей верхней конечности подготавливает локтевой сустав к началу его разработки.

Следующим этапом начинали движения, в наиболее мобильном луче - локтевом суставе, выполнялись активные пронационно-супинационные движения кисти (рис. 1).

Рис.3. Выполнение пронационно-супинационных движении

Данный комплекс упражнений выполняется на протяжении 2-3 недель. В оперированной конечности применялись преимущественно, пассивные движения. По мере освоения упражнений, увеличивается амплитуда движений. С целью восстановления амплитуды разгибания в локтевом суставе больным рекомендуем укладывать, в сидячем положении плечо тылом на поверхность стола, разгибание в оперированном суставе осуществлялось под весом предплечья. Упражнения выполнялись в различных позициях: сидя,стоя или лежа на спине. Каждое упражнение имеет около 10 - 15 повторений. Следующая группа упражнений направлено на увеличение амплитуды движений в локтевом суставе. Выполняются, начиная с 3-4 недели после операции. Длится до 2-3 недель. Целью этих упражнений является в растягивании мышечно-связочного аппарата плечевого пояса, что способствует увеличению объема движений в локтевом суставе. Каждое движение длится по 10-20 секунд и повторяется по 5 - 10 раз при условии, отсутствия болевых ощущений. Позиция пациента на этом этапе: стоя, оперированной рукой держась за верхний край двери. За счет увеличения наклона корпуса, осуществляется растягивание мышц.

После рентгеновского контроля начинается выполнение третьей группы упражнений, направленной на восстановление мышечной силы конечности. Которая включает в себя изометрические упражнения и активные движения с отягощением. Упражнения выполняются, начиная с 4-6 недели после операции до максимального восстановления функции конечности.

Исходное положение: стоя, предплечье поврежденной руки согнуто под углом 90°. Производят супинацию кисти, преодолевая сопротивление жгута, удерживаемого в руке. 15-30 повторений.

Положение: стоя, повернувшись поврежденной конечностью к стене. Сгибание в оперированном суставе около 90°. Поврежденная рука отведена, предплечье и локтевой сустав упираются в стену. Осуществляется дозированное разгибание в локтевом суставе. 1 0 - 1 5 повторений по 3-5 секунд. Положение: стоя или сидя. Предплечье оперированной конечности сгибается под углом 90° и удерживается здоровой конечностью за запястье.

Осуществляется дозированное разгибание в локтевом суставе. 1 5 - 2 0 повторений по 5 - 7 секунд. Для закрепления достигнутой амплитуды движений выполняем следующие упражнения: внутренней поверхностью укладываем плечо на стол, производим разгибание и сгибание в локтевом суставе по плоскости стола с легкой тракцией за кисть. Параллельно всем больным назначали препараты кальция и хондропротекторы.

Результаты и обсуждения. Анатомически точная репозиция и стабильная фиксация костных отломков, позволяет практически полностью отказаться от внешней

иммобилизациии приступить к ранней разработке сустава. Мы, считаем, что немаловажную роль в восстановлении функции сустава играет правильное ведение больных в период реабилитации. Разработанный нами комплекс упражнений в послеоперационном периоде снижает сроки временной нетрудоспособности, и обеспечивает достижение хороших функциональных результатов.

Литература.

1. Анаркулов Б.С. Хирургическое лечение переломов костей скелета [Текст] / Б.С Анаркулов -Бишкек «Тамга +»,2014-215с.

2. Анаркулов Б.С. Анатомический остеосинтез переломов длинных трубчатых костей [Текст] / Б.С. Анаркулов // Здравоохранение Кыргызстана. - Бишкек,2010. -№- С.12-15.

3. Джумабеков С.А. Ошибки и осложнения при лечении переломов дистального метаэпифиза плечевой кости [Текст] / С.А. Джумабеков, А.К. Борукеев // Центрально - Азиатский медицинский журнал. - Бишкек,2014.-№12.- С.313-314.

4. Насыров У.И. Остеосинтез переломов хирургической шейки плечевой кости мягким фиксатором [Текст]: автореф. дис. ...канд. мед.наук: 14.00.22/ У.И. Насыров. –Бишкек, 2009.-22.с.

5. Сарымсаков Т.Б. Оперативное лечение низких диафизарных переломов плечевой кости [Текст]: автореф. дис. ...канд.мед. наук: 14.00.22/ Т.Б. Сарымсаков. –Бишкек, 2015. - .16с.

ГЛАВА VII
РАЗНОЕ

КОЛИЧЕСТВО ФИБРИНОГЕНА ПРИ ДИСТРАКЦИОННОМ ОСТЕОСИНТЕЗЕ ПО МЕТОДУ ИЛИЗАРОВА В ПЕРИОД АДАПТАЦИИ К УСЛОВИЯМ ВЫСОКОГОРЬЯ В ЭКСПЕРИМЕНТЕ.

ДЖУМАБЕКОВ С.А., ИСАКОВ Б.Д., САДЫРБЕКОВ Т.С., НУРУДИН У Б.

Бишкекский научно-исследовательский центр травматологии и ортопедии Кыргызской Республики

Резюме: Среди систем организма, система гемостаза, обеспечивающая жидкостное состояние крови, является одной из наиболее лабильных систем. Это является причиной того, что воздействие на организм любого, как внешнего, так и внутренного фактора вызывает нарушение динамического равновесия между фибринолитическим и коагуляционным компонентами системы гемостаза. Это делает изучение данной проблемы весьма актуальной. Кроме этого актуальность изучения данной проблемы усугубляется тем, что горный ландшафт территории Кыргызской Республики составляет около 90%. 20% населения проживает в горных районах, 30% в предгорных. А все исследования нами проводилось в условиях высокогоргой базе Туя – Ашуу на высоте 3200 над уровнем моря.

Ключевые слова: остеотомия, дистракция, гемостаз, фиринолиз, коагуляция, высокогорье, Туя – Ашуу, гиперфибриногенемия, эксперимент, тромбоэмболия, тромбин, фибрин.

The fibrinogen concentration during distraction osteosynthesis by Ilizarov's method in the period of adaptation to the high mountains conditions in the experiment.

S.A. DZHUMABEKOV, B.D. ISAKOV, T.S. SADYRBEKOV, NURUDEENUULUB

Bishkek research centre for traumatology and orthopedics, Republics of Kyrgyzstan.

Summary: Among the body systems, a hemostasis system that provides liquid state of the blood is one of the most labile systems. This is the reason for any effectson the body both external and internal factors resulted to the disorders in the dynamic balance status between the coagulation and fibrinolytic components of the hemostatic system. It makes this issue study very important. Moreover, an urgency of this issue study is deeper by the fact that the mountain landscape in the Kyrgyz Republic is about 90%. Approximately 20% of the population lives in mountain areas, and 30% lives in the foothills. All the studies we have conducted in the conditions of high mountains based on Tuya-Ashuu at the altitude of 3,200 meters above the sea level.

Keywords: osteotomy, distraction, hemostasis, fibrinolysis, coagulation, highmountains, Tuya-Ashuu, hyperfibrinogenemia, experiment, thromboembolism, thrombin, fibrin.

Влияние на организм любого фактора окружающей среды, вызывающий травму опорно – двигательного аппарата, вызывает нарушение динамического равновесия между системами организма, обеспечивающих нормальную жизнедеятельность данного организма [4]. Среди этих систем система гемостаза, как система, обесечивающая с одной стороны жидкое состояние циркулирующей крови, с другой предупреждение и купирование кровотечений не остается в стороне и дает адекватную реакцию виде изменения показателей коагуляции и фибронолиза [6]. В связи с этим значительно увеличивающаяся частота тромбоэмболических осложнений, возникающая при по-

вреждении, а в дальнейшем и при лечении повреждений опорно – двигательного аппарата, дает основание считать актуальными исследования свертывающей и фибринолитической систем как в условиях травматической болезни, так и в условиях эксперимента [7].

Кроме этого актуальность изучения данной проблемы усугубляется тем , что горный ландшафт составляет около 90% территории КР, 20% населения проживают в горных условиях, 30% - в предгорных районах, а все исследования нами проводились в условиях высокогорной базы Туя – Ашуу, расположенной на высоте 3,200м над уровнем моря.

Материалы и методы: Для изучения вышеуказанной проблемы нами проведено экспериментальное исследование на 36 взрослых беспородных собаках в возрасте от одного до трех лет, вес собак от 10 до 20 кг, длина голени не менее 15,0 см. В первые сутки по прибытии на высокогорную базу, все собаки были разделены на 2 группы [5]. Одна группа контрольная, второй группе проводилась дистракция. Предварительно всем собакам была проведена операция наложение аппарата Илизарова из двух, трех, а иногда из четырех колец и проведена открытая остеотомия средней трети голени. Из группы собак, у которых проводилась дистракция, проводили забор крови из подкожной латеральной вены голени, которая после специальной обработки отправлялась на дальнейшее обследование. Наряду с изучением основных показателей системы гемостаза, нами изучалась в динамике и показатель фибриногена, как конечный субстантный белок участвующий в свертывании крови [1]. Количество фиброногена, который коагулируется под воздействием тромбина, определялся нами по методу Рутберга путем взвешивания высушенного сгустка [3]. Участвуя в процессах свертывания фибриноген играет одну из важных функций, так как является одним из составляющих внутреннего механизма свертывания крови [2]. Роль фибриногена сводиться к тому, что при взаимодействия его молекулы с мощным протеолитическим ферментом тромбином- от него образуется мономер фибрин после длительных преображений. Фибрин в свою очередь, в результате полимеризации сначала в продольном, а затем поперечном направлении образует фибринный гель, который в дальнейшем становится остовом кровяного сгустка.

Результаты исследования: В результате наших исследований мы получили следующие показатели количества фибриногена, которые выражены в графике.

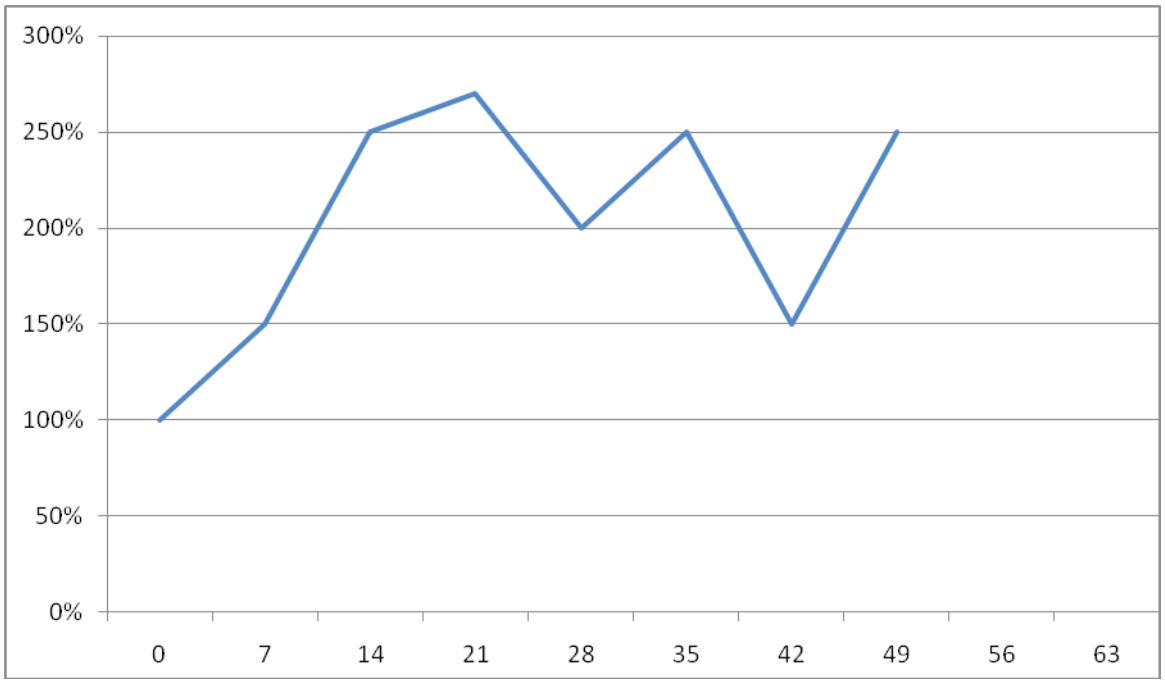

Дни дистракции Дни фиксации

В раннем послеоперационном периоде количество фибриногена увеличилось более чем на 50% и составляло 3±0,4 г/л до операции и 4,8±0,2 г/л на третий день эксперимента (p<0,01). Результаты, полученные на пятый день (начало дистракции) эксперимента в условиях высокогорья, свидетельствовали о продолжающемся угнетении системы фибринолиза и активации коагуляционного компонента системы гемостаза. Наряду с этим продолжал повышаться уровень количества фибриногена, который достиг 7,7±0,2 г/л (p<0,001), что более чем в два раза превышает исходный уровень (3±0,4 г/л). К концу периода дистракции в условиях высокогорья максимального значения достигал уровень фибриногена, который был равен 8,1±0,3 г/л (p<0,001), что превышало его исходное значение более чем в 2,5 раза. На основании полученных данных отмечается гиперфибринногенемия, которая наиболее выражена на 21 день эксперимента гипрефибриногенемия обуславливается в данном случае не только травмой опорно двигательного аппарата и не только воздействием на организм условий высокогорья, но и проводимыми нами режимами дистракции.

К тридцать пятому дню эксперимента, (двадцатый день периода фиксации в условиях высокогорья) при анализе результатов лабораторного обследования, не наблюдались признаки нормализации показателей коагулограммы. Практически на прежнем уровне оставалось количество фибриногена 7,4±0,4 г/л. (p<0,001). Сорок пятый день исследования в условиях высокогорья, т. е. через месяц после окончания периода удлинения, также характеризовался преобладанием показателей коагуляционного потенциала системы гемостаза над показателями ее фибринолитического компонента. К концу экспериментального исследования при дистракционном остеосинтезе в условиях высокогорья, т. е. на пятьдесят пятые сутки, динамического равновесия между коагуляционным и фибринолитическими компонентами системы гемостаза не наступило, превалировал коагуляционный потенциал крови с подавлением ее фибринолитической функции. Это доказывалось по-прежнему высоким уровнем фибриногена (рис. 3.22) по сравнению с исходным его значением, соответственно 7±0,3 г/л (p<0,001) и 3±0,4 г/л.

Заключение: В высокогорной серии опытов при дистракционном остеосинтезе, анализ полученных данных определил гиперкоагуляционную направленность в системе гемостаза с одновременным подавлением фибринолитической активности крови на всем протяжении исследования. Причем, наибольшая выраженность гиперкоагуляционных сдвигов отмечалась на 15 сутки исследования, т. е. на пике проводимой дистракции. Отсюда следует вывод, что наряду с такими факторами как действие высокогорья, травматического повреждения и оперативного вмешательства, влияющих на гемостаз, стоит и проведенная дистракция костей, которая рассматривалась как стрессорный, длительно действующий фактор.

Выводы: 1. Состояние динамического равновесия между коагуляционным и фибринолитическим компонентами системы гемостаза находится в прямой зависимости от тяжести перенесенной травмы (открытый перелом берцовых костей) и оперативного вмешательства (наложение аппарата Илизарова), а также от длительности воздействия стрессирующих факторов (проведение дистракции отломков, растяжение мягких тканей, воздействие факторов высокогорья).

2. Для регуляции функционального состояния системы гемостаза при чрескостном дистракционном остеосинтезе методом Илизарова в условиях высокогорья рекомендуется дозированный прием антикоагулянтных препаратов.

Литература:

Баркаган З.С. Диагностика и контролируемая терапия нарушений гемостаза / З.С. Баркаган, А.П. Момот. -Ньюдиамед. - 2008. – 186 с.

Баркаган.С., Еремин Г.Ф., Тарасов Н.И. Критческие факторы тромбогенности и их значения для прогнозирования, диагностики и папатогенетически обоснованной терапии тромбоэмболий. / Сибирский консилиум. - 2004. - № 6 (35). - С. 35-39.

Балуда В.П., Маляровский В.Н.,Ойвин И.А. Лабораторные методы исследования свертывающей системы крови. – М: 1962г. 188с.

Захаров Г. А.Стресс и горы / Г.А. Захаров, А.К. Бекболотова // Вестник Кыргызско-Российского Славянского Университета.- 2006. № 6.- С. 17-20.
Мельников Н.М. Клиника животных «РНЦ ВТО» Экспериментальна база теоретических исследований/ Гении ортопедии "№2 Курган:1990г. 10-13с.
СбродоваЛ.И.,Ерофеев С.А. Свертывающая и фибринолитическая активность крови при удлинении голени, Гении ортопедии №2 Курган :-1999г. 38-40с.
Шрейдер А.А., Ерофеев С.А., Шудор М.М.,-Чиркова А.М.,Карымов Н.Р. Теоретические аспекты дистракционного остеогенеза, значение режима дистракции. "Гении ортопедии" №2 Курган : 1999г. 13-18с.

УДК 616-079.4;616.883.1-001.1-036.11;617-086.801

СОВЕРШЕНСТВОВАНИЕ ТАКТИКИ ЛЕЧЕНИЯ ТЯЖЁЛОЙ СОЧЕТАННОЙ ЧЕРЕПНО-МОЗГОВОЙ ТРАВМЫ С УЧЕТОМ КЛИНИЧЕСКИХ ПРОЯВЛЕНИЙ СИНДРОМА ЖИРОВОЙ ЭМБОЛИИ

М.К.НАЗАРОВ, КАДЫРОВ Р.М., Р.А. ГОЛЕВ

КАФЕДРА ТРАВМАТОЛОГИИ, ОРТОПЕДИИ И ВПХ ТГМУ ИМ. АБУАЛИИБНИ СИНО (ЗАВ. – Д.М.Н., ПРОФЕССОР А.А.РАЗЗОКОВ) И ЦРБ Г. ТУРСУНЗАДЕ (ГЛАВНЫЙ ВРАЧ – ЯТИМОВ Т.Х.)

Резюме. Проанализированы результаты лечения 393 больных с тяжелыми сочетанными черепно-мозговыми травмами в возрасте от 14 до 68 лет. Больные были распределены на три группы: I группа - пролеченные традиционными подходами – 144 (36,7%); II группа – пролеченные оптимизированной тактикой – 194 (49,3%); III группа – дети и подростки в возрасте 14-18 лет – 55 (14,0%).В свою очередь больные II группы распределялись на следующие подгруппы: II А – с синдромом жировой эмболии – 33 (8,4%); II Б – с тяжелой черепно-мозговой травмой- 99 (25,6%); II В – с синдромом жировой эмболии в сочетании с тяжелой черепно-мозговой травмой – 62 (15,7%).

Ключевые слова: тяжёлая сочетанная черепно-мозговая травма, синдром жировой эмболии, оптимизированная тактика лечения, летальность.

ТАМЫРЛАРДАГЫ МАЙ ТЫГЫНДАРЫ (МАЙ ЭМБОЛИЯСЫ) СИНДРОМУНУН КЛИНИКАЛЫК КӨРҮНҮШҮН ЭСКЕ АЛУУ МЕНЕН ООР АЙКАЛЫШКАН БАШ МЭЭ МЕРТИНҮҮСҮН ДАРЫЛОО ТАКТИКАСЫН ӨРКҮНДӨТҮҮ

М.К.НАЗАРОВ, КАДЫРОВ Р.М., Р.А. ГОЛЕВ

Травматология, ортопедия жана аскерий талаа хирургия кафедрасы, Абуали ибни Сино атындагы Тажик мамлекеттик медициналык университет (башчы – м.и.д., профессор А.А.Раззоков) жана Борбордук райондук оорукана Турсунзаде ш. (башкы дарыгер – Ятимов Т.Х.)

Резюме.14 жаштан 68 жашка чейин оор айкалышка баш мээ мертинүүсү менен 393 оорулууну дарылоонун натыйжалары талданды. Оорулуулар үч топко бөлүштүрүлгөн: I топ - салттуу ыкамалдар менен дарылангандар – 144 (36,7%); II топ – оптималдаштырылган тактика менен дарылангандар – 194 (49,3%); III топ – 14-18 жаштагы балдар жана өспүрүмдөр 55 (14,0%). Өз кезегинде II топтогу оорулуулар төмөнкү топчолорго бөлүштүрүлгөн: II А – тамырлардын май тыгындары

синдрому менен – 33 (8,4%); II Б – оор баш мээ мертинүүсү менен - 99 (25,6%); II В – оор баш мээ мертинүүсү менен айкалышта тамырлардын май тыгындары синдрому менен – 62 (15,7%).

Негизги сөздөр: оор айкалышкан баш мээ мертинүүсү, тамырлардагы май тыгындары (май эмболиясы) синдрому, дарылоонун оптималдаштырылган тактикасы, өлүмдүүлүк.

IMPROVEMENT TACTICS OF TREATMENT OF SEVERECOMBINED CRANIOCEREBRAL TRAUMATAKING INTO CONSIDERATION THE CLINICAL PRESENTATIONS OF FAT EMBOLISM SYNDROME

M.K. NAZAROV, R.M. KADYROV, R.A. GOLEV

Department of Traumatology, Orthopedics and Military SurgeryTajik State Medical University named after AbualiIbni Sino(A.A. Razzokov, the Chief, Doctor of Medical Sciences, Professor) and Central Regional Hospital of Tursun-zade city (YatimovT.Kh., the Chief Doctor)

Summary. The results of treatment of 393 patients with severe combined craniocerebral trauma at the age from 14 to 68 years old have been analysed. The patients have been distributed in three groups: 1st group – are treated by traditional approachs – 144 (36,7%); 2nd group – are treated by optimized tactics – 194 (49,3%); 3rd group – children and teenagers at the age of 14-18 years old – 55 (14,0%). By-turn the patients of 2nd group are distributed to the followingsubgroups: 2nd A – with fat embolism syndrome – 33 (8,4%); 2nd B – with severe craniocerebral trauma – 99 (25,6%); 2ndC – with fat embolism syndromein combined craniocerebral trauma – 62 (15,7%).

Key words: The severe combined craniocerebral trauma, the fat embolism syndrome, the optimized tactics of treatment, the lethality.

Актуальность. Травматизм в настоящее время относится к числу наиболее актуальных медико-социальных проблем, что связано с высокой летальностью, инвалидностью и осложнениями [9,12]. В структуре травматизма тяжелые сочетанные черепно-мозговые травмы (ТСЧМТ) занимают одно из центральных мест, что, в свою очередь, связано с их высоким удельным весом ТСЧМТ в структуре летальности и инвалидности при травматизме [3,6,14,15].

Вопросам лечения острого периода ТСЧМТ в литературе уделено достаточное внимание [3,4,5,11,16]. Однако, в силу учета огромного количества динамически меняющихся параметров и участия в лечебно-диагностическом процессе различных специалистов, на практике клиницистами допускаются высокий процент тактических ошибок[1,7,10]. Этот феномен, с нашей точки зрения, объясняется как минимум двумя причинами. Во-первых, применяемые традиционные методы оценки тяжести состояния больных, тяжести повреждений и другие используемые методики имеют субъективный характер [1,9]. Во-вторых, в традиционно используемых тактиках лечения ТСЧМТ не учтена вероятность присутствия синдрома жировой эмболии (СЖЭ) из-за перекрывания признаков обеих симптомокомплексов[2,8,9,13]. Отсутствие обобщающих работ по тактике лечения острого периоде ТСЧМТ с учетом значения СЖЭ свидетельствует об актуальности настоящей работы.

Цель исследования – уменьшение летальности в остром периоде ТСЧМТ путем разработки оптимизированной тактики, основанной на применение объективных методов оценки тяжести состояния больных, тяжести повреждений и других параметров, а также идентификации СЖЭ.

Материал и методы исследования. Работа основана на анализе данных 393 больных с ТСЧМТ, находившихся на лечение на базе кафедры травматологии и ортопедии ТГМУ имени Абуалиибни Сино за 2011-2016 годы в отделениях экстренной травматологии и сочетанной травмы Национального

медицинского центра и отделении нейрохирургии ЦРБ г. Турсунзаде. Мужчин было 273 (69,5%), женщин – 120 (30,5%). Возраст больных: 14-18 лет – 55 (14,0%), 15-60 – 307 (78,1%), старше 60 лет - 31 (7,9%). Преобладали кататравма (19,3%), дорожно-транспортный (54,4%)и бытовой (16.3%) травматизм. В благоприятные сроки (до 3 часов) от момента получения травмы поступили 206 (52,4%) больных. Наиболее часто доминирующая травма локализовалась на черепе (38,7%) и конечностях (16,3%). У19,8% больных установлены взаимоконкурирующие травмы. Больные были распределены на три группы: I группа - пролеченные традиционными подходами – 144 (36,7%);II группа – пролеченные оптимизированной тактикой – 194 (49,3%); III группа – дети и подростки в возрасте 14-18 лет – 55 (14,0%).

Больным II и III группы проведена оптимизированная тактика лечения с учетом идентификации жировой глобулемии (ЖГ) и синдрома жировой эмболии (СЖЭ), а также результатов нейровизуализации с помощью компьютерной томографии (КТ). В свою очередь больные II группы распределялись на следующие подгруппы:II А – с СЖЭ – 33 (8,4%);II Б– с черепно-мозговой травмой (ЧМТ) – 99 (25,6%);II В – с СЖЭ+ЧМТ – 62 (15,7%).Необходимость выделения III группы было вызвано изучением клинических проявлений ЖГ и СЖЭ в подростковом возрасте на фоне ТСЧМТ.

В ходе выполнения работы применены шкалы для оценки интегральных показателей сочетанной травмы: тяжесть состояния больных по шкале Гуманенко[1], тяжесть повреждений - по шкале Назаренко [10], уровень сознания - по шкале комы Глазго (ШКГ) [4], формы синдрома жировой эмболии [СЖЭ] – по разработанным с нашим участием критериям [9], тяжесть жировой глобулемии- по методу Корнилова [2], срочность выполнения оперативных вмешательств – по Рябову [11], шкала для выполнения остеосинтеза в остром периоде сочетанной травмы - по схеме Ф.А.Разокова [8].В работе применены общеклинические методы, рентгенография повреждения органов, компьютерная томография, общепринятые лабораторные методы, УЗИ, лапароцентез, торакоцентез, а такжепо показаниям - другие дополнительные методы. При обработке клинического материала применили методику формализации признаков, с помощью которой создана база данных для последующего статического анализа с помощью пакета прикладных программ. Достоверность оценена по критерию Стьюдента.

Результаты и их обсуждение. В ходе выполнения настоящей работы реализована оптимизированная и активная хирургическая тактика лечения, ключевыми звеньями которой являлись ранняя хирургическая коррекция жизнеугрожающих повреждений и состояний, максимально ранняя стабилизация нестабильных переломов и хирургическое лечение внечерепных повреждений.

Оценка тяжести повреждения черепа и тактика лечения в I группе проведена традиционными методами. Тактика лечения интракраниальных повреждений в группах IIи III определялась с использованием результатов КТ головного мозга, которая выполнялась при тяжести состояния больных по шкале Гуманенко до 45 баллов и тяжести повреждений по шкале Назаренко до 27 баллов. Однако при тяжелых состоянии больных по шкале Гуманенко свыше 35 баллов и тяжести повреждений по шкале Назаренко свыше 22 баллов, данное исследование должно проводится только при наличии кабинета для его проведения вблизи реанимационного блока на фоне продолжающегося интенсивного лечения с дыхательной реанимацией. В остром периоде ТСЧМТ метод нейровизуализации с помощью КТ применена у 210 больных из II и II групп (табл. 1).

Таблица 1. Частота ушибов мозга по данным КТ по классификации Marhail

Тип ушиба мозга	Частота ушибов по данным КТ в группах								Всего:	
	IIA (n=33)		IIБ (n=87)		IIB (n=48)		III (n=42)			
	абс.	%	абс.	%	абс.	%	абс.	%	абс	%
I	22	66,7	-	-	-	-	-	-	22	10,5
II	11	33,3	65	74,7	36	75,0	34	81,0	146	69,5
III	-	-	2	2,3	1	2,1	1	2,4	4	1,9
IY	-	-	8	9,2	3	6,3	2	4,7	13	6,2
Y	-	-	10	11,5	7	14,5	4	9,5	21	10,0
YI	-	-	2	2.3	1	2,1	1	2,4	4	1,9
Итого:	33	100,0	87	100,0	48	100,0	42	100,0	210	100,0

Показания для выполнения внутричерепной операции (ушибы IIIYY типа) установлены у 38 (18,1%) больных, у 33 (15,7%) черепно-мозговая травма исключена (тип I) и у них по совокупности клинико-лабораторных признаков установлена СЖЭ, у остальных 139 (66,2%) показания для внутричерепных операций отсутствовали (ушиб типа II и YI).

В нашем материале (n=393) в остром периоде ТСЧМТ трепанация черепа выполнена у 98 (24,9%) больных. В I группе трепанации выполнены у 45 (31,3%) пациентов с признаками сдавливания головного мозга, установленными по клинико-неврологическим и рентгенологическим признакам. Показаниями для выполнения интракраниальных неотложных и экстренных операций в II и III группах (n=53) при повреждениях черепа и головного мозга [4] с нашими дополнениями являлись: стойкое пребывание больного в фазе грубой клинической декомпенсации, не связанной с СЖЭ; ШКГ ниже 10 баллов, если нарушения сознания не связаны с развитием СЖЭ; выраженные клинические признаки дислокации мозга; объем очага размозжения больше 50 куб. см при лобной и больше 30 куб. см при височной дислокации, диаметр внутричерепной гематомы больше 4 см;выраженные на КТ и МРТ признаки боковой (смещение срединных структур больше 5 мм) и/или аксиальной (грубая деформация охватывающей цистерны) дислокации мозга.

Операции трепанации при ТСЧМТ выполнялись как в неотложном, так и в экстренном порядке по не отличающим показаниям. Кроме того, при ТСЧМТ показаниями для выполнения экстренных операций являлись раны покровов черепа (n=134). Удельный вес ПХО по поводу ран черепа колебался в группах от 34,5% до 41,4%, в целом – 34,1%. Они с позиции шокогенности, в силу отсутствия мышечного массива, в основном не представляли угроз в ходе выполнения оперативных вмешательств. Они у больных с травматическим шоком I и II степени, а также у пациентов с состоянием средней тяжести и тяжёлым состоянием выполнялись как отдельно, так и в симультанном порядке. У больных с шоком III степени и у больных с крайне с тяжёлым и критическим состоянием в основном выполнялись в симультанном порядке.

Показанием для выполнения неотложных, операций по поводу экстракраниальных повреждений являлись: повреждения паренхиматозных органов брюшной полости (15 набл.);интенсивное продолжающее внутриплевральное кровотечение (2 набл.); сдавление спинного мозга (13 набл.);повреждение сосудов в критической зоне (8 набл.). В остальных наблюдениях неотложные операции выполнялись в симультанном порядке.

Экстренные экстракраниальные операции в остром периоде ТСЧМТ выполнялись по следующим показаниям: повреждение полых органов брюшной полости (23 набл.); интенсивное продолжающее внутриплевральное кровотечение и открытый пневмоторакс (4 набл.); сдавление спинного мозга (16 набл.);повреждение сосудов в относительно безопасной и безопасной зоне (17 набл.);раны других отделов (124 набл.); нестабильные переломы костей (58 набл.);

ампутации (5 набл.); другие операции (17 набл.). В остальных наблюдениях экстренные операции выполнялись в симультанном порядке.

Отсроченные операции (73) выполнялись по поводу переломов костей по стабилизации состояния больных и гемодинамических показателей, обычно на 7-14 дни после травмы. Выполнение отсроченных операций в 37 случаях было продиктовано тяжестью состояния больных, у остальных переломы локализовались на крупных сегментах, где традиционно их остеосинтез выполняют в отсроченном порядке.

Показанием для консервативного лечения тяжёлых повреждений черепа и головного мозга в остром периоде сочетанной травмы являлись [4]:пребывание больного в фазе субкомпенсации и умеренной декомпенсации; состояние сознания в пределах умеренного или глубокого оглушения (ШКГ не менее 10 баллов);отсутствие выраженных признаков дислокации ствола мозга;объем очага размозжения менее 50 куб. см для теменной и лобной и менее 30 куб. см для височной локализации, максимальный размер внутричерепной гематомы менее 4 см; отсутствие на КТ и МРТ признаков боковой (смешение срединных структур не больше 5-7 мм) и аксиальной (сохранность или незначительная деформация охватывающей цистерны) дислокации мозга.

В связи с сочетанным характером повреждений в остром периоде травматической болезни показания для оперативного лечения имелись у 386 (98,2%) больных. Однако, у 54 (13,7%) пациентов имелись противопоказания к операции, обусловленные тяжестью их состояния и повреждений, были установлены с помощью вышеназванных объективных шкал. К ним относится: тяжесть повреждений по шкале Назаренко свыше 21 баллов; тяжесть состояния по шкале Гуманенко свыше 31баллов. В итоге оперативное лечение проведено 332 (84.5%) пациентам, консервативное лечение - 61 (15,5%) больным(рис. 1).

Рис. 1. Тактика лечения в группах (%).

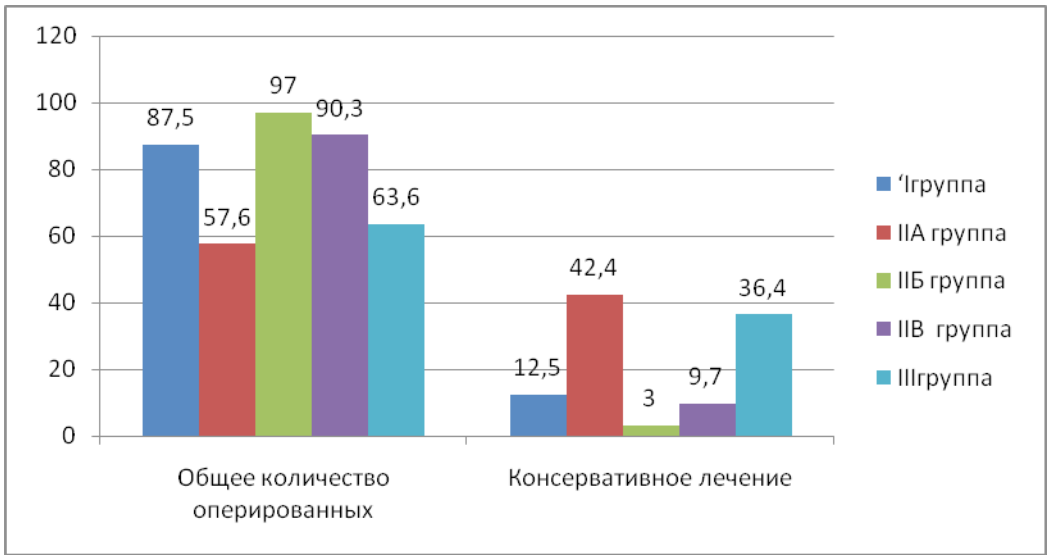

Определение срочности выполнения оперативных вмешательств проводилось с использованием классификации Рябова [11], но в качестве критерий для их реализации были выбраны:

а) неотложные операции выполнялись при тяжести состояния больных по шкале Гуманенко до 45 баллов и тяжести повреждений по шкале Назаренко до 27 баллов;

б) экстренные операции выполнялись при тяжести состояния больных по шкале Гуманенко до 35 баллов и тяжести повреждений по шкале Назаренко до 22 баллов;

в) отсроченные операции выполнялись после стабилизации состояния больных.

Оперативные вмешательства у 182 (46,3%) больных носили симультанный характер. Удельный вес последних в I группе

составил 33,3%, в группе IIА - 51,5%, в группе IIБ -61,6%, в группе II В - 59,7% и в III группе - 34,5%). Распределение операций по срочности их выполнения представлено в таблице 2.

Таблица 2. Срочность выполнения операций

Название операций	Срочность выполнения операций						Итого:	
	неотложные		экстренные		отсроченные			
	абс	%	абс	%	абс	%	абс.	%
Трепанация черепа	41	10,4	57	14,5	-	-	98	24,9
Лапаротомия	15	3,8	23	5,9	-	-	38	9,7
Торакотомия	2	0,5	4	1,0	-	-	6	1,5
Ламинэктомия	13	3,3	16	4,1	-	-	29	7,4
Операции на сосудах и нервах	8	2,0	17	4,4	-	-	25	6,4
Стабилизация таза	2	0,5	6	1,5	-	-	8	2,0
ПХО ран черепа	16	4,1	118	30,0	-	-	134	34,1
ПХО других ран	29	7,3	161	41,0	-	-	190	48,3
Остеосинтез переломов	5	1,3	71	18,1	73	18,6	149	37,9
Ампутации	2	0,5	7	1,8	-	-	9	2,3
Другие	1	0,3	27	6,9	-	-	28	7,1

Примечание: несоответствие число операций с количеством больных объясняется выполнением симультанных операций.

Вышеприведенные оперативные вмешательство выполнены у 332 (84,5%) больных, в том числе в I группе (п=144) - у 126 (87,5%), в группе IIА (п=33) – у 19 (57,6%), в группе IIБ (п=99) – у 96 (97,0%), в группе IIВ (п=55) – у 56 (90,3%) и в III группе – у 35 (63,6%) пациентов (табл. 3).

Таблица 3. Тактика лечения и срочность выполнения оперативных вмешательств

Группы	Консервативное лечение		Оперативное лечение			Итого:	
	По показаниям	Вынужденно	Неотложно	Экстренно	Отсрочено	абс.:	%
I	3	15	15	65	46	144	36,7
IIА	-	14	4	13	2	33	8,4
IIБ	-	3	27	58	11	99	25,2
IIВ	-	6	17	34	5	62	15,7
III	4	16	6	21	9	55	14,0
Итого:	7	54	69	190	73	393	
	1,8	13,7	17,6	48,4	18,5	100,0%	

Как видно из таблицы 3, консервативное лечение по показаниям (отсутствие показаний к операции) проведено только у 7 (1,8%) больных из I (3) и III группы (4). У остальных 54 (13,7%) больных к консервативному лечению прибегали в связи выявлением противопоказаний к операции по тяжести состояния и повреждений. У 14 больных из группы IIА дополнительным противопоказанием к операции на костях явилось наличие классической и клинической формы СЖЭ.

Лечение больных проводилось преимущественно с учетом вероятности присутствия СЖЭв условиях реанимационного отделения

на фоне интенсивной терапии с участием нейрохирурга, травматолога, хирурга и других специалистов. Суммарный удельный вес СЖЭ и жировой глобулемии в целом в нашем материале составил 36,4%, частота клинических проявлений СЖЭ – 27,3%, жировой глобулемии без клинических проявлений – 9,1%. При традиционном подходе при диагностике СЖЭ в I группе, из-за перекрывания симптомов СЖЭ с проявлениями ТСЧМТ, диагностированы только летальные формы СЖЭ (8,3%). В нашем материале у подростков в 21,8% наблюдениях выявлялась жировая глобулемия без клинических проявлений (табл. 4).

Таблица 4.Распределение больных с ТСЧМТ с учетом проявлений СЖЭ

Формы СЖЭ	Группы										Всего:	
	I		IIА		IIБ		IIВ		III			
			абс	%	абс	%	абс	%	абс	%	абс	%
Классическая	12	8,3	4	12,1	-	-	11	17,7	-	-	27	6,9
Клиническая	-	-	10	30,3	-	-	19	30,6	5	9,1	34	8,7
Субклиническая	-	-	19	57,6	-	-	32	51,7	14	25,5	65	16,5
Жировая глобулемия	-	-	-	-	24	24,2	-	-	12	21,8	36	9,2
Нет проявлений	132	91,7	-	-	75	75,8	-	-	24	43,6	231	58,7
Итого:	144	100,0	33	100,0	99	100,0	62	100,0	55	100,0	393	100,0

Больным II и III группы, независимо от их принадлежности к различным подгруппам, с первых дней проводилась патогенетическая профилактика СЖЭ растворителями (33% раствор этилового спирта) и стабилизаторами (эссенцале) жира. При установлении классической и клинической формы СЖЭ операции остеосинтеза переломов выполнялись в плановом порядке. При выявлении клинических признаков СЖЭ, в том числе после выполненной операции по поводу переломов, больным назначалась лечебная схема терапии СЖЭ двумя вышеназванными препаратами до полного регресса клинических и лабораторных признаков.

Результаты реализованной тактики оценили по показателю летальности, которая является определяющим в остром периоде ТСЧМТ (рис. 2.).

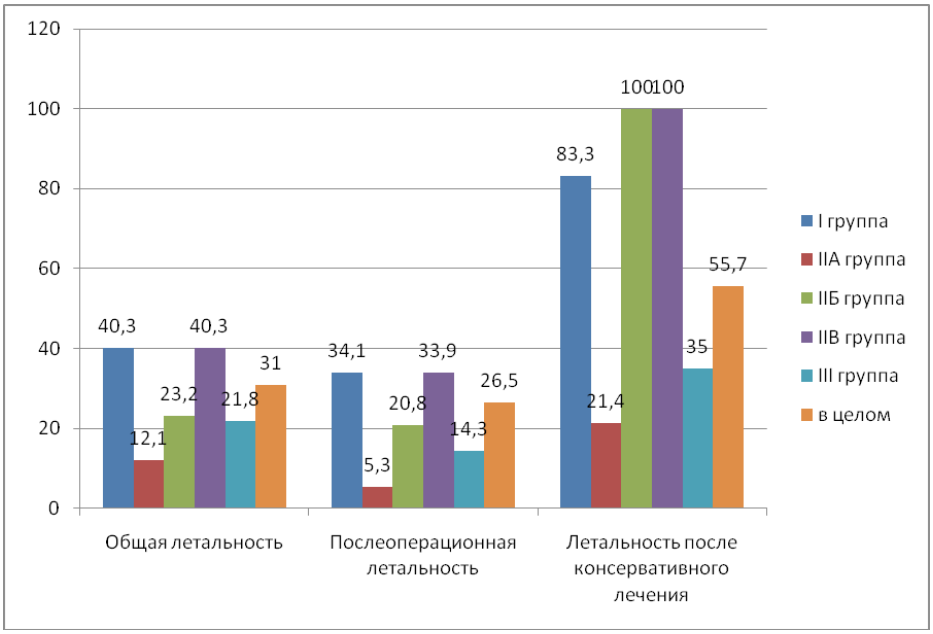

Рис. 2. Летальность при ТСЧМТ в остром периоде сочетанной травмы.

Как видно из рисунка 2, показатель летальности в II и III группах статически достоверно ниже, чем в Iгруппе. Общая летальность в целом составила 31,0%, в I группе - 40,3%, в группе IIА – 12.1%, в группе IIБ – 23,2%, в группе IIВ – 40,3% и в III группе – 21,8%. При дифференцированном анализе послеоперационная летальность в целом составила 26,5%, в I группе - 34,1%, в группе IIА - 5,3%, в группе IIБ - 20,8%, в группе IIВ – 33,9% и в III группе – 14,3%. Летальность после консервативного лечения целом составила 55,7%, в I группе – 83,3%, в группе IIА - 21,4%, в группе IIБ - 100,0%, в группе IIВ - 100,0% и в III группе - 35,0%.

Таким образом, реализация оптимизированной тактики лечения в сочетании с идентификацией и патогенетическим лечением СЖЭ способствовали статистически снижению чески достоверному снижению летальных исходов по сравнению с традиционными подходами.

ЗАКЛЮЧЕНИЕ

Результаты исследования подтверждают необходимость объективной оценки тяжести состояния больных и повреждений с помощью балльных методов. Реализация разработанной оптимизированной тактики лечения с применением результатов объективных шкал, патогенетического лечения с учетом результатов идентификации СЖЭ и нейровизуализации с помощи компьютерной томографии способствовали снижению летальности в остром периоде травматической болезни по сравнению с традиционными подходами у указанного континента больных.

Литература

Гуманенко Е.К. Сочетанные травмы с позиции объективной оценки тяжести травм: Автореф. дис. ... д-ра мед.наук: 14.00.22. –С-Пб, 1992. – 48 с.

Диагностика жировой гиперглобулемии при травмах и операциях на костях / Н.В.Корнилов и др. // Методические рекомендации. – С-Пб, 2000. - 8 с.

Джураев Х.М. Оптимизация тактики лечения сочетанных черепно-мозговых травм с повреждением конечностей: Дис. ... канд. мед.наук: 14.00.22. – Душанбе, 2002. – 139 с.

Доказательная нейрохирургия. /А. Потапов [и др.] // ОАО Москва. «Внешторгиздат». -2003. – 517 с.

Многоэтапное хирургическое лечение как резерв снижения летальности у пострадавших с сочетанием челюстно-лицевой и черепно-мозговой травм / Д.Ю. Мадай [и др.] // Скорая медицинская помощь. -2016. -№2. -С. 33-41.

Пурас Ю.В. Летальность у пострадавших с тяжелой сочетанной черепно-мозговой травмой / Ю.В. Пурас, А.Э. Талыпов, В.В. Крылов // Нейрохирургия. -2010. - №1. -С. 31-39.

Пурас Ю.В., Григорьева К.В. Методы нейровизуализации в диагностике черепно-мозговой травмы. Часть 1. Компьютерная и магнитно-резонансная томография. / Ю.В. Пурас, К.В. Григорьева // Нейрохирургия. – 2014. -№2. –С. 7-16.

Разоков Ф.А. Оптимизация тактики диагностики и лечения сочетанной травмы с повреждением конечностей // Автореф. дисс. ... канд. мед. наук. –Бишкек. 2011. – 21 с.

Раззоков А.А.. Совершенствование медицинской помощи, диагностики и лечения острого периода множественной и сочетанной травмы / А.А.Раззоков [и др.] // Душанбе. –Маориф. -2016. -649 с.

Руководство по травматологии и ортопедии. Под редакцией Ю.Г.Шапошникова. – М.: Медицина, 1997. – Том 1.

Рябов Г.А. Синдромы критических состояний. - М.: Медицина, 1994. -368 с.

Салимов Н.Ф., Раззоков А.А. Профилактика дорожно-транспортного травматизма в Таджикистане / Н.Ф.Салимов, А.А. Раззоков // Вестник Авиценны. - 2013. - №1 (54). –С.54 – 59.

Штейнле А.В. Синдром жировой эмболии (аналитический сбор). / А.В. Штейнле // Сибирский медицинский журнал. – 2009. - №2. – С. 117-126.

Эпидемиологические аспекты своевременности оказания медицинской помощи пострадавшим с черепно-мозговой травмой / Р.Х. Каримов, В.И.Данилов, В.П.Панков // Неврологический вестник. Журнал им. В.М. Бехтерева. -2006. – Т. XXXVIII. -№ 1-2 . –С. 43-48.

Masson F. Epidemiology of fevore cranial injuries / F. Masson // Ann. Fr. Anesth. Reanim/ -2000.. – Vol. 19. -№4. -P261-269.

Various magnetic resonance imaging patterns of subdural hematomas: indicators of pathogenesis? / H.Fujisawa [et all.] // Neurol. Med. Chir. (Tokyo). -2006. -V. 46. -P. 333-339.

СОДЕРЖАНИЕ

ГЛАВА I.
ПРОБЛЕМЫ ЛЕЧЕНИЯ БОЛЬНЫХ С ОСТРЫМИ ПОВРЕЖДЕНИЯМИ КОСТЕЙ, СУСТАВОВ, СУХОЖИЛИЙ, НЕРВОВ КОНЕЧНОСТЕЙ.

Джумабеков С.А., Анаркулов Б.С., Жунусов Б.Ж., Роменский К.Н., Сарымсаков Т.Б., Шаршенов Ж.А., Ниязалиев Н.К.
ОСОБЕННОСТИ ОСТЕОСИНТЕЗА ПЕРЕЛОМА ЛУЧА ТИПИЧНОМ МЕСТЕ ПО ДЖУМАБЕКОВУ С.А. **3**

Джумабеков С.А.,Сарымсаков Т.Б., Ниязалиев Н.К.,Жунусов Б.Ж.
ОСТЕОСИНТЕЗ ПЕРЕЛОМА ДИСТАЛЬНОГО МЕТОЭПИФИЗА ЛУЧЕВОЙ КОСТИ ПО ДЖУМАБЕКОВУ С.А. **5**

Джумабеков С.А., Анаркулов Б.С., Маматалиев А.А.
СОВРЕМЕННОЕ ЛЕЧЕНИЕ ПЕРЕЛОМОВ ПРОКСИМАЛЬНОГО ОТДЕЛА БЕДРА В КЫРГЫЗСКОЙ РЕСПУБЛИКЕ **7**

Анаркулов Б.С., Суеркулов Б.Т.
УЛГАЙГАН ЖАНА КАРЫ КУРАКТАГЫЛАРДЫН САН СӨӨК МОЮНЧАСЫНЫН СЫНЫГЫНДА ЖАМБАШ-САН МУУНУН ГЕМИАРТРОПЛАСТИКАЛООСУНУН ОРИГИНАЛДУУ ЫКМАСЫ **12**

Джумабеков С.А., Насиров У.И., Назиров У.А.
СТАБИЛЬНЫЙ ОСТЕОСИНТЕЗ ЗАДНЕГО КРАЯ БОЛЬШЕБЕРЦОВОЙ КОСТИ **18**

Джумабеков С.А., Борукеев А.К.
ТАКТИКА ЛЕЧЕНИЯ ПРИ ОТКРЫТЫХ ПЕРЕЛОМАХ ДИСТАЛЬНОГО ОТДЕЛА ПЛЕЧЕВОЙ КОСТИ ТИПА С **21**

С.А. Джумабеков, А.Б. Иманалиев, А.Р. Кудайбердиев
ПРИМЕНЕНИЕ АППАРАТОВ ВНЕШНЕЙ ФИКСАЦИИ ПРИ ПЕРЕЛОМАХ ДИСТАЛЬНОГО МЕТАЭПИФИЗА ЛУЧЕВОЙ КОСТИ **24**

Иманалиев А.Б., Дюшеналиев Б.Б., Иманалиев А.А.
ХИРУРГИЧЕСКОЕ ЛЕЧЕНИЕ ПЕРЕЛОМОВ ДИСТАЛЬНОГО ОТДЕЛА БЕДРЕННОЙ КОСТИ ПРИ ПОЛИТРАВМЕ **27**

ГЛАВА II.
ОГНЕСТРЕЛЬНЫЕ РАНЕНИЯ И ГНОЙНЫЕ ОСЛОЖНЕНИЯ СКЕЛЕТНОЙ ТРАВМЫ

Джумабеков С. А.Эшматов А. Р.
КЛИНИЧЕСКИЙ ОПЫТ ЛЕЧЕНИЯ ГНОЙНО-НЕКРОТИЧЕСКИХ ОСЛОЖНЕНИЙ КОМПАРТМЕНТ СИНДРОМА В СОЧЕТАНИИ С СОСУДИСТЫМИ НАРУШЕНИЯМИ **32**

ГЛАВА III.
РЕКОНСТРУКТИВНО-ВОССТАНОВИТЕЛЬНАЯ ХИРУРГИЯ В ЛЕЧЕНИИ ПОСЛЕДСТВИЙ ТРАВМ И ЗАБОЛЕВАНИЙ ОПОРНО-ДВИГАТЕЛЬНОГО АППАРАТА

Джумабеков С.А., Анаркулов Б.С., Аятов А.С., Абдыназаров А.Н.
НАШ ОПЫТ ЛЕЧЕНИЯ БОЛЬНЫХ С ПРИВЫЧНЫМИ ВЫВИХАМИ ПЛЕЧА **38**

Джумабеков С.А., Анаркулов Б.С., Аятов А.С.
СОВРЕМЕННЫЕ МЕТОДЫ ОПЕРАТИВНОГО ЛЕЧЕНИЯ ПРИВЫЧНОГО ВЫВИХА ПЛЕЧА **45**

ГЛАВА IV
ВРОЖДЕННЫЕ И ДЕГЕНЕРАТИВНО-ДИСТРОФИЧЕСКИЕ ЗАБОЛЕВАНИЯ КРУПНЫХ СУСТАВОВ У ДЕТЕЙ И ВЗРОСЛЫХ.

Гужевский И.В.
ОСОБЕННОСТИ РАСПЕРЕДЕЛЕНИЯ НАГРУЗКИ И РЕПАРАТИВНЫЙ ПОТЕНЦИАЛ КОСТНОЙ ТКАНИ В ОБЛАСТИ ТАЗОБЕДРЕННОГО СУСТАВА У БОЛЬНЫХ С КОКСАРТРОЗОМ ПРИ СПОНДИЛОЭПИФИЗАРНОЙ ДИСПЛАЗИИ..... **54**

Абдужалилов Р., Джумабеков С.А.
ОПЫТ ПРИМЕНЕНИЯ МЕТОДА NASS ПРИ ВРОЖДЕННОЙ ДЕФОРМАЦИИ ГРУДНОЙ КЛЕТКИ II И III СТЕПЕНИ У ДЕТЕЙ И ПОДРОСТКОВ..... **61**

ДЖУМАБЕКОВ С.А., КАЗАКОВ С.К., БОЛОТКАНУУЛУ Н. КАЛЧАЕВ Б.Н.
ПЕРИОПЕРАЦИОННАЯ АНТИБАКТЕРИАЛЬНАЯ ПРОФИЛАКТИКА ПРИ ЭНДОПРОТЕЗИРОВАНИИ КОЛЕННОГО СУСТАВА **64**

ДЖУМАБЕКОВ С.А., КАЗАКОВ С.К., КАРТАНБАЕВ Ж.Ж., БАЙГАРАЕВ Э.А., ШЕРАЛИЕВ А.А., НУРУДИН УУЛУ Б., ШАМШИЕВ М.А.
ПОЛИСЕГМЕНТАРНОЕ ЭНДОПРОТЕЗИРОВАНИЕ КРУПНЫХ СУСТАВОВ..... **70**

ГЛАВА V
АКТУАЛЬНЫЕ ВОПРОСЫ И НОВЫЕ ТЕХНОЛОГИИ В ВЕРТЕБРОЛОГИИ

О.Е.Юрик, Н.П.Слободянюк
ПРИМЕНЕНИЕ ПРЕПАРАТА «КАРИПАИН» ПРИ БОЛЯХ В ПОЯСНИЧНО-КРЕСТЦОВОМ ОТДЕЛЕ ПОЗВОНОЧНИКА **77**

*Д. С. Носивец, В. И. Опрышко, Н. А. Старовойтова**
БОЛЕВОЙ СИНДРОМ В ОБЛАСТИ СПИНЫ: ПРИМЕНЕНИЕ АЛФЛУТОПА В КОМПЛЕКСНОЙ ФАРМАКОТЕРАПИИ **82**

Джумабеков С.А., Сабыралиев М.К., Нурматов У.К.
ОПЕРАТИВНОЕ ЛЕЧЕНИЕ НЕСТАБИЛЬНЫХ ПЕРЕЛОМОВ ГРУДНЫХ И ПОЯСНИЧНЫХ ПОЗВОНКОВ С ПРИМЕНЕНИЕМ ТЕЛЕСКОПИЧЕСКОГО КЕЙДЖА **90**

Сафарова Г.Я.
«ОПТИМИЗАЦИЯ МЕТОДА ХИРУРГИЧЕСКОГО ЛЕЧЕНИЯ ВОРОНКООБРАЗНОЙ ДЕФОРМАЦИИ ГРУДНОЙ КЛЕТКИ С ПРИМЕНЕНИЕМ УСОВЕРШЕНСТВОВАННОЙ ПЛАСТИНЫ ПО ДЖУМАБЕКОВУ» **93**

С.А. Джумабеков, У. П. Сооронкулов. Ж. Д. Сулайманов, М. К. Сабыралиев
ХИРУРГИЧЕСКОЕ ЛЕЧЕНИЕ ТРАВМАТИЧЕСКИХ ВЫВИХОВ ШЕЙНОГО ОТДЕЛА ПОЗВОНОЧНИКА С ИСПОЛЬЗОВАНИЕМ ВЕНТРАЛЬНОГО ДОСТУПА **96**

ГЛАВА VI
РЕАБИЛИТАЦИЯ БОЛЬНЫХ С ЗАБОЛЕВАНИЯМИ И ПОВРЕЖДЕНИЯМИ ОПОРНО-ДВИГАТЕЛЬНОЙ СИСТЕМЫ

Сыдыков Т.М. Голев М.А. Иванова А.В. Кубатбеков Н.Р.
КИНЕЗИТЕРАПИЯ, КАК ОСНОВОПОЛАГАЮЩИЙ МЕТОД В ЛЕЧЕНИИ И РЕАБИЛИТАЦИИ БОЛЬНЫХ, СТРАДАЮЩИХ РАЗЛИЧНЫМИ ЗАБОЛЕВАНИЯМИ КОСТНО-МЫШЕЧНОЙ СИСТЕМЫ ЧЕЛОВЕКА **100**

Сыдыков Т.М. Голев М.А. Иванова А.В. Кубатбеков Н.Р.
КЛИНИКО-ДИАГНОСТИЧЕСКИЕ АСПЕКТЫ ВЕДЕНИЯ ПАЦИЕНТОВ С ГОНАРТРОЗОМ 3-4 СТЕПЕНИ В ЦЕНТРЕ РЕАБИЛИТАЦИИ ПО МЕТОДУ ПРОФЕССОРА БУБНОВСКОГО. **105**

Джумабеков С.А., Борукеев А.К.
ПРОФИЛАКТИКА КОНТРАКТУРЫ ЛОКТЕВОГО СУСТАВА ПРИ СЛОЖНЫХ ВНУТРИСУСТАВНЫХ ПЕРЕЛОМАХ **110**

ГЛАВА VII
РАЗНОЕ

Джумабеков С.А., Исаков Б.Д., Садырбеков Т.С., Нурудин у **Б.**
КОЛИЧЕСТВО ФИБРИНОГЕНА ПРИ ДИСТРАКЦИОННОМ ОСТЕОСИНТЕЗЕ ПО МЕТОДУ ИЛИЗАРОВА В ПЕРИОД АДАПТАЦИИ К УСЛОВИЯМ ВЫСОКОГОРЬЯ В ЭКСПЕРИМЕНТЕ. **114**

М.К.Назаров, Кадыров Р.М., Р.А. Голев
СОВЕРШЕНСТВОВАНИЕ ТАКТИКИ ЛЕЧЕНИЯ ТЯЖЁЛОЙ СОЧЕТАННОЙ ..... ЧЕРЕПНО-МОЗГОВОЙ ТРАВМЫ С УЧЕТОМ КЛИНИЧЕСКИХ ПРОЯВЛЕНИЙ СИНДРОМА ЖИРОВОЙ ЭМБОЛИИ **117**
M.K. Nazarov, R.M. Kadyrov, R.A. Golev

БИШКЕКСКИЙ НАУЧНО – ИССЛЕДОВАТЕЛЬСКИЙ ЦЕНТР ТРАВМАТОЛОГИИ И ОРТОПЕДИИ

ТРАВМАТОЛОГИЯ И ОРТОПЕДИЯ ЦЕНТРАЛЬНОЙ АЗИИ

Научно-практический журнал

Объем 16 уч. изд. л.
Тираж 500 экз. Заказ № 301

Типография ОсОО ««Алтын Тамга»
720000, г. Бишкек, ул. Орозбекова, 44
Тел.: (+993 312) 62-13-10
E-mail: altyntamga@mail.ru